Стоматология
2025, Т. 104, №1, с. 55–62
https://doi.org/10.17116/stomat202510401155

Stomatology
2025, vol. 104, no. 1, pp. 55–62
https://doi.org/10.17116/stomat202510401155

Особенности общей анестезии при стоматологических вмешательствах у детей с дистрофическим буллезным эпидермолизом

© А.С. ТИЩЕНКО, А.С. ДОБРОДЕЕВ

ФГБУ НМИЦ «Центральный научно-исследовательский институт стоматологии и челюстно-лицевой хирургии» Минздрава России, Москва, Россия

РЕЗЮМЕ

Цель исследования. Обобщить и представить опыт проведения общего обезболивания с проведением назотрахеальной интубации детям, страдающим дистрофическим буллезным эпидермолизом (ДБЭ), при стоматологических вмешательствах в амбулаторных условиях.

Материал и методы. В ФГБУ НМИЦ ЦНИИС и ЧЛХ в 2023 г. стоматологическое лечение в условиях общей анестезии получили 18 детей с ДБЭ в возрасте от 1 года до 18 лет, двум пациентам общую анестезию выполняли дважды с перерывом месяц ввиду большого объема вмешательства.

Результаты. В работе указаны основные особенности предоперационного осмотра пациентов этой категории, подготовки к мониторингу, индукции анестезии, обеспечения проходимости верхних дыхательных путей. Практические рекомендации и приемы, указанные в статье, позволяют анестезиологу свести к минимуму риск поражения кожи и слизистой оболочки рта и глотки. Длительность анестезии варьировала от 50 до 225 мин. Средняя продолжительность анестезии составила 135 мин. Время наблюдения в палате пробуждения варьировало от 105 до 360 мин, среднее время послеоперационного наблюдения составило 177 мин. Периоперационные гемодинамические и дыхательные нарушения не зарегистрированы.

Заключение. При должной подготовке анестезиологической команды, строгом соблюдении правил работы с детьми, страдающими ДБЭ, общая комбинированная анестезия с назотрахеальной интубацией обеспечивают высокий профиль безопасности у этих пациентов и создают комфортные условия для качественной работы стоматологов.

Ключевые слова: *стоматология, буллезный эпидермолиз, общая анестезия, фиброоптическая назотрахеальная интубация.*

ИНФОРМАЦИЯ ОБ АВТОРАХ:
Тищенко А.С. — https://orcid.org/0000-0002-5033-5699
Добродеев А.С. — https://orcid.org/0000-0001-8437-3602
Автор, ответственный за переписку: Тищенко А.С. — e-mail: tishenko_as@cniis.ru

КАК ЦИТИРОВАТЬ:
Тищенко А.С., Добродеев А.С. Особенности общей анестезии при стоматологических вмешательствах у детей с дистрофическим буллезным эпидермолизом. *Стоматология.* 2025;104(1):55–62. https://doi.org/10.17116/stomat202510401155

Features of general anesthesia during dental interventions in children with dystrophic epidermolysis bullosa

© A.S. TISHCHENKO, A.S. DOBRODEEV

Central Research Institute of Dentistry and Maxillofacial Surgery, Moscow, Russia

ABSTRACT

Objective. To summarize and present the experience of general anesthesia with nasotracheal intubation for children suffering from dystrophic epidermolysis bullosa (DBE) during dental interventions on an outpatient basis.

Materials and methods. In 2023, 18 children with DBE received dental treatment under general anesthesia, two patients underwent general anesthesia twice a month with a break due to the large volume of intervention.

Results. The paper highlights the main features of preoperative examination of this category of patients, preparation for monitoring, induction of anesthesia, and ensuring patency of the upper respiratory tract. The practical recommendations and techniques mentioned in the article allow the anesthesiologist to minimize the risks of damage to the skin and mucous membrane of the mouth and pharynx. The duration of anesthesia ranged from 50 to 225 minutes, the average duration of anesthesia was 135 minutes. The observation time in the wake-up ward ranged from 105 to 360 minutes, the average time of postoperative observation was 177 minutes. There were no perioperative hemodynamic and respiratory disorders.

Conclusion. With proper preparation of the anesthesiological team, strict observance of the rules for working with children suffering from DBE, general combined anesthesia with nasotracheal intubation ensure a high safety profile for these patients and create comfortable conditions for high-quality dental work.

Keywords: *anesthesiology, dentistry, epidermolysis bullosa, general anesthesia, fiberoptic nasotracheal intubation.*

information about the authors:
Tishchenko A.S. — https://orcid.org/0000-0002-5033-5699
Dobrodeev A.S. — https://orcid.org/0000-0001-8437-3602
Corresponding author: Tishchenko A.S. — e-mail: tishenko_as@cniis.ru

TO CITE THIS ARTICLE:
Tishchenko AS, Dobrodeev AS. Features of general anesthesia during dental interventions in children with dystrophic epidermolysis bullosa. Dentistry. 2025;104(1):55–62. (In Russ.). https://doi.org/10.17116/stomat202510401155

Термин «буллезный эпидермолиз» (БЭ) впервые был использован в 1886 г. Кебнером, хотя случаи, схожие с этим диагнозом, описывались и до него. В конце XIX — начале XX века Брок и Аллоп (Brocq and Hallopeau) ввели термины «травматическая пузырчатка» (traumatic pemphigus), «врожденное травматическое образование пузырей» (congenital traumatic blistering) и «буллезный акантолизм» (acantholysis bullosa), которые в настоящее время вышли из употребления.

Лишь в 1962 г. Р.В. Пирсон разработал первую серьезную схему классификации, основанную на применении трансмиссионной электронной микроскопии. Были определены три основных типа БЭ: эпидермолитический (простой БЭ), люцидолический (пограничный БЭ) и дермолитический (дистрофический БЭ). Этитипы были основаны на данных об ультраструктурном уровне образования пузырей у пациентов с БЭ.

В 80-х годах прошлого века были использованы поликлональные и моноклональные антитела при исследовании кожи при БЭ. В результате была разработана техника иммунофлюоресцентного антигенного картирования, впоследствии расширенная для диагностики некоторых подтипов БЭ. Начиная с 90-х годов почти для каждого общепринятого подтипа БЭ был определен молекулярный дефект в генах, кодирующих структурные белки кожи человека. Особое внимание уделено связи конкретных подтипов БЭ с белками-мишенями, которые изменяются в результате генетических мутаций.

В 2008 г. принята новая классификация БЭ и выработаны рекомендации, которые могут быть применены клиницистами, медицинскими генетиками и исследователями в своей работе [1]. Клинические рекомендации опубликованы впервые в 2014 г. [2], а в 2020 г. пересмотрены [3].

Буллезный эпидермолиз (БЭ) — гетерогенная группа редких наследственных заболеваний с распространенностью 1,4—25,0 случая на 1 млн живорожденных и распространенностью 2,82—54,0 случая на 1 млн населения [4]. В мире насчитывается около 500 тыс. человек, живущих с БЭ. Общим для всех форм БЭ является образование булл на коже и слизистых оболочках, даже после минимальной травмы или воздействия. БЭ подразделяется на различные подтипы, сгруппированные по уровню образования пузырей внутри кожи и различающиеся молекулярной патологией и спектром кожных, слизистых и внекожных особенностей. Большинство форм БЭ возникают в результате рецессивных или доминантных мутаций в генах, кодирующих структурные белки, расположенные на дермоэпидермальном соединении или вблизи него. Последняя классификация БЭ выделяет 4 основные классические формы: простая, пограничная, дистрофическая, синдром Киндлера [5].

Простой БЭ — наиболее частая форма. Его распространенность составляет около 70% всех случаев БЭ, обычно наследуется по аутосомно-доминантному типу. Сообщают и о некоторых редких аутосомно-рецессивных подтипах. Пузыри образуются в верхних слоях эпидермиса и обычно заживают без рубцевания. Пограничный БЭ наследуется по аутосомно-рецессивному типу и характеризуется повреждением тканей на уровне светлой пластинки (lamina lucida). Дистрофический БЭ (ДБЭ) может наследоваться как по аутосомно-доминантному, так и по аутосомно-рецессивному типам. Буллы формируются в верхней части сосочкового слоя дермы, ниже плотного слоя (lamina densa) базальной мембраны. Четвертой формой заболевания является синдром Киндлера, который наследуется по аутосомно-рецессивному типу и характеризуется переменным уровнем ультраструктурных расщеплений в толще базальной мембраны кожи.

Тяжесть заболевания варьирует внутри и между основными подтипами, отражает выраженность кожных проявлений и внекожных осложнений, а также риск ранней смерти. Так, тяжелый пограничный БЭ ассоциируют с ранней смертностью после рождения, а локализованный простой БЭ не влияет на продолжительность жизни.

При анализе кумулятивного риска смерти детей с БЭ установлено, что в течение первых 15 лет жизни у пациентов с локализованным простым БЭ и доминантным дистрофическим БЭ летальные исходы отсутствуют. При тяжелом простом БЭ кумулятивный риск смерти в возрасте 1 года составляет 2,8%, при тяжелом пограничном БЭ приближается к 40%. К 15 годам кумулятивный риск смерти от тяжелого пограничного БЭ достигает 62%, при этом 8% детей умирают от тяжелого рецессивного дистрофического БЭ. Основными причинами смерти в детском возрасте служат сепсис, кахексия и дыхательная недостаточность.

Высокая предрасположенность к кариесу зубов у этих детей распространена из-за основного дефекта цемента и хрупкости тканей, которые могут повреждаться даже при чистке зубов. Формирование зубов нарушается еще во время внутриутробного развития, и, как следствие, развиваются гипоплазия и дефекты эмали зубов, множественный кариес.

Ломкость тканей рта и формирование пузырей — общий синдром для всех типов БЭ. Поэтому гигиена рта у этих пациентов обычно затруднена.

Образование рубцов и деформация тканей травмируют слизистую оболочку рта, глотки и пищевода. Осмотр полости рта затруднен из-за регулярного образования пузырей, заживления и рубцевания, что в итоге приводит к выраженному ограничению открывания рта, контрактуре губ и щек, анкилоглоссии. Могут быть поражены все поверхности рта, включая язык, слизистую оболочку щек, неба, дна полости рта и десен. Клиническая картина БЭ включает микростомию, внутриротовые изъязвления и образование булл, анкилоглоссию, атрофию языка, исчезновение

Рис. 1. **Максимальное открытие рта у ребенка 3 лет (слева) и у ребенка 15 лет (справа).**
Fig. 1. **Maximum mouth opening in a 3-year-old child (left) and in a 15-year-old child (right).**

щечных и вестибулярных складок, депапилляцию языка и атрофию небных дужек.

Детские стоматологи играют особенно важную роль для ранней профилактической стоматологической помощи для минимизации развития кариеса и улучшения здоровья полости рта. При этом подчеркивается важность внедрения «агрессивной» стоматологической профилактической программы со строгими инструкциями по гигиене рта для пациентов (и информирование родителей), а также проведение регулярной профессиональной чистки зубов и фтортерапия. Однако доступность качественной стоматологической помощи для детей с БЭ остается низкой [6].

Планирование, подготовка пациентов к анестезиологическому пособию. Предоперационный осмотр и подготовка детей с ДБЭ имеют некоторые особенности. Важной задачей является оценка состояния дыхательных путей. Не будет преувеличением отметить, что дети с ДБЭ тотально характеризуются «трудными» дыхательными путями. Легкое травмирование слизистой оболочки ротоглотки в течение жизни приводит к облитерации преддверия рта, анкилоглоссии, микростомии, ограничению выдвижения нижней челюсти, контрактурам шеи, степень выраженности которых прогрессирует с возрастом **(рис. 1)**. По причине «хрупкости» слизистой оболочки рта и дыхательных путей использование воздуховодов, ларингеальных масок, ларингоскопов крайне нежелательно даже при удовлетворительном открывании рта.

Планирование венозного доступа представляется важным моментом. Типичные места для установки периферического венозного катетера (ПВК) обычно закрыты повязками **(рис. 2)**. Оценить состояние кожных покровов при осмотре часто не представляется возможным. Для этого необходимо провести перевязку, но ни дети, ни их родители к этому не готовы. Родители традиционно хорошо осведомлены о выраженности венозного русла, наличии ран, эрозий и могут подсказать анестезиологической бригаде предпочтительное место успешной катетеризации периферической вены.

В лабораторных исследованиях у детей с ДБЭ ожидаемо выявляют хроническую железодефицитную анемию различной тяжести, гипокоагуляцию на фоне белково-энергетической недостаточности. Назначение препаратов железа

Рис. 2. **Типичная повязка на руках у ребенка с дистрофическим буллезным эпидермолизом.**
Fig. 2. **Typical bandages on the arms of a child with EBD.**

этим детям должно быть взвешенным решением, поскольку в большинстве случаев антианемической терапии наблюдают обострение хронического запора, а значит, появление новых ран в области ануса. При тяжелой анемии или экстренности ситуации заместительную терапию препаратами железа обсуждают с педиатром, имеющим опыт работы с детьми с ДБЭ, знающим дозы антианемических препаратов и варианты комбинирования их со слабительными средствами.

После осмотра анестезиолог принимает окончательное решение о выборе методики обезболивания. Показаниями к проведению общего обезболивания служат большой объем вмешательства, малый возраст детей, негативный опыт предшествующего неудачного лечения, микростомия, не позволяющая выполнить санацию рта без травмирования окружающих тканей. В предыдущие годы мы успешно проводили глубокие внутривенные седации с сохранением спонтанного дыхания, но такая методика не отвечала запросам участников оперирующей команды [7].

Рис. 3. **Ушной пульсоксиметрический датчик на пальцах ног у ребенка (слева) и культе пальца на руке (справа).**
Fig. 3. **An ear pulse oximetry sensor on a child's toes (left) and finger stump (right).**

При удалении зубов нижней челюсти стоматолог осуществляет давление на нижнюю челюсть, которое перекрывает дыхательные пути. Анестезиолог для поддерживания проходимости дыхательных путей выдвигает нижнюю челюсть вперед, что требует значительных физических усилий и сопровождается риском травмирования кожи ребенка, и при этом, приводит к сопротивлению открывания рта, осложняя работу стоматологу. Из-за риска угнетения дыхания полноценно применять опиоидные анальгетики при травматичных стоматологических вмешательствах невозможно.

Обогатившись опытом коллег г. Санкт-Петербурга, консилиумом сотрудников отделения анестезиологии-реанимации ФГБУ НМИЦ «ЦНИИСиЧЛХ», мы приняли решение проводить общие комбинированные анестезии с назотрахеальной интубацией по фибробронхоскопу. После широкого внедрения и оценки удобства такой методики использование глубокой внутривенной седации может носить ограниченный характер и применяется только у неконтактных детей с минимальным объемом лечения [7].

Материал и методы

Для оказания стоматологической помощи детям из всех регионов Российской Федерации сотрудники ФГБУ НМИЦ ЦНИИС и ЧЛХ активно используют дистанционный осмотр, включающий прохождение родителями онлайн-анкетирования для получения информации об особенностях здоровья ребенка. Анестезиолог получает на электронную почту опросник, фото лица ребенка в анфас и в профиль с максимально открытым ртом, фото рук и ног без повязок для оценки состояния кожных покровов. Родители дистанционно получают инструкции по подготовке к проведению анестезии, список анализов и обследований, результаты которых отправляют анестезиологу для предоперационной оценки состояния пациента. Такая технология позволяет адекватно подготовить ребенка к анестезиологическому пособию удаленно.

В 2023 г. стоматологическое лечение в условиях общей анестезии получили 18 детей в возрасте от 1 года до 18 лет с ДБЭ.

Подготовка к мониторингу. Особенности проведения общей анестезии с интубацией трахеи. Кроме обычной проверки оборудования, наличия лекарственных средств, необходимы специальные перевязочные материалы, достаточное количество лубриканта, мазей и гелей для защиты кожи и глаз (Бепантен, Корнерегель), средств, облегчающие снятие перевязочного материала (спрей ConvaTec Niltac).

Анестезиологической бригаде необходимо обсудить тактику проведения анестезиологического пособия, основные приемы, позволяющие снизить шанс повреждения кожи у пациентов данной группы. Это особенно важно в случае, если в команде появляется ассистент, ранее не имевшего опыта работы с детьми с ДБЭ.

Использование обычных пластырей и асептических наклеек необходимо исключить, так как их использование чревато отслойкой кожи на большом протяжении при удалении. Фиксацию можно производить только пластырями на силиконовой основе, например, Mepitac, Mepilex.

Манжету для измерения непрямого артериального давления необходимо накладывать только поверх перевязочного материала или специальных хлопковых подкладок, например, Rolta soft.

Пульсоксиметрические датчики клеящегося типа должны быть исключены. В нашей практике мы используем взрослый ушной пульсоксиметрический датчик, смазанный лубрикантом. Его можно удобно расположить как на пальцах, так и на культях пальцев и получать достоверные показатели сатурации **(рис. 3)**.

Для обеспечения мониторинга электрокардиограммы следует обрезать клейкую часть электродов, оставив только гелевую их часть **(рис. 4)**. Это позволяет снимать электроды после окончания анестезии без риска травмирования кожи. Фиксировать электроды следует специальными неадгезивными повязками, типа Mepilex.

Перед ингаляционной индукцией заранее из специальной неадгезивной повязки (Mepilex) подготавливаем защитное покрытие лица, в котором вырезаем отверстие для ноздрей и рта так, чтобы лицевая маска во время вентиляции не имела прямого контакта с кожей лица. Исходно определяемся с размером лицевой маски, по внутреннему краю маски с небольшим отступом внутрь вырезаем отверстие. Сам пластырь должен закрывать не только место прилегания лицевой маски, но и нижнюю челюсть, ее углы, верхние отделы шеи для уменьшения воздействия рук анестезиолога на кожу пациента **(рис. 5)**.

Всегда доступны назальные эндотрахеальные трубки (ЭТТ) из термопластичного поливинилхлорида различных размеров. Заранее определяемся с диаметром ЭТТ и «разогреваем» ее. Помещаем ЭТТ в выходном отверстии рукава

Рис. 4. **Электрокардиографические электроды с обрезанной клейкой частью (справа), не обрезанный электрод для сравнения (слева).**
Fig. 4. **ECG electrodes with the adhesive part cut off (right), uncut electrode for comparison (left).**

Рис. 5. **Область, которую необходимо вырезать на защитном покрытии, отмеченная пунктиром внутри лицевой маски (слева), и защитная повязка на лице ребенка непосредственно после интубации трахеи (справа).**
Fig. 5. **The red dotted line inside the face mask marks the area that needs to be cut out of the face covering (left). Protective bandage on the child's face right after tracheal intubation (right).**

Рис. 6. **Эндотрахельные трубки в выходном отверстии рукава конвекционного обогревателя.**
Fig. 6. **Endotracheal tubes in the convection heater sleeve.**

Рис. 7. **Пораженная правая конечность, периферический венозный катетер установлен в локтевой сгиб, фиксирован пластырем на силиконовой основе.**
Fig. 7. **The affected right limb, a peripheral venous catheter installed in the elbow, it fixed with a silicone-based plaster.**

конвекционного обогревателя с температурой нагрева 45 °C, это смягчает ЭТТ и снижает вероятность повреждения слизистых оболочек **(рис. 6)**. При выборе диаметра ЭТТ используем чуть меньший размер по сравнению с тем, который соответствует возрасту, росту и массе тела пациента. Таким образом, минимизируем риск повреждения слизистой оболочки глотки и кожи вокруг ноздрей при проведении трубки.

Индукция анестезии и ее поддержание. Большинство детей негативно относятся к предстоящему лечению. Можно уменьшить беспокойство, как и вероятность травмирования кожи ребенка во время индукции, премедикацией мидазоламом, однако пероральные формы мидазолама отсутствуют, а при внутримышечном введении сама инъекция достаточно болезненна. Обычно удается договориться с ребенком на ингаляцию севофлюрана через лицевую маску. Лучшим вариантом считаем самостоятельное и аккуратное размещение пациента в стоматологическом кресле, принятие им удобной позы.

Во всех случаях мы проводили ингаляционную индукцию севофлюраном. Родители присутствовали для уменьшения стресса ребенка. После наложения подготовленной защитной повязки на лицо немедленно начинали ингаляцию севофлюраном 8 об.% с потоком свежего газа 8 л/мин, что обеспечивает быстрое засыпание. После достижения хирургической стадии анестезии подачу анестетика и поток свежего газа уменьшаем, подключаем мониторинг с учетом ранее описанных особенностей.

Пункцию и катетеризацию периферической вены осуществляют наиболее опытные анестезисты. Жгут для венепункции не используем. Просим второго ассистента нежно сжать верхнюю или нижнюю конечность через хлопковую повязку. Обычно ДБЭ не влияет на выраженность периферического венозного русла, но множественные сливающиеся повреждения кожи в типичных для катетеризации местах значительно усложняют задачу **(рис. 7)**.

Масочная вентиляция часто бывает затруднительной для анестезиолога. Причиной тому большая утечка между лицевой маской и защитной повязкой лица даже при сильном прижатии, и неизбежность долгого, статичного удержания маски, пока анестезисты пунктируют вену и обеспечивают мониторинг.

Во внутривенную премедикацию непосредственно перед интубацией включаем атропин 0,01 мг/кг для профилактики брадикардии во время индукции севофлюраном и для уменьшения саливации, ондансетрон 0,1 мг/кг эффективно купирует послеоперационную тошноту и рвоту (ПОТР), дексаметазон 0,15—0,2 мг/кг оказывает антиэметическое действие, уменьшает отек травмированных тканей полости рта.

Рис. 8. **Видеофибробронхоскоп с надетой на него эндотрахеальной трубкой.**
Fig. 8. **Video bronchoscope with an ETT attached to it.**

Наилучшей методикой обеспечения проходимости дыхательных путей у пациентов с ДБЭ и микростомией считаем назотрахеальную фиброоптическую интубацию. В связи с различием гистологического строения слизистой оболочки полости носа и полости рота интубация трахеи через нос становится способом выбора и у пациентов с нормальным открыванием рта. Псевдомногослойный цилиндрический мерцательный эпителий с бокаловидными клетками, многослойный кубовидный эпителий полости носа оказались более устойчивыми к образованию булл, чем многослойный плоский ороговевающий и неороговевающий эпителий слизистой оболочки рта [8].

Перед интубацией анестезист смазывает лубрикантом фибробронхоскоп, предварительно «разогретую» ЭТТ надевает на фибробронхоскоп **(рис. 8)**. Внутривенно вводят пропофол 2,5—4 мг/кг, фентанил 3—5 мкг/кг, и анестезиолог приступает к интубации. Миорелаксанты не используем.

Интубацию по фибробронхоскопу выполняет анестезиолог с достаточным опытом фиброоптических манипуляций. По мнению зарубежных авторов, для формирования навыка анестезиолог должен выполнить минимум 10 интубаций по фибробронхоскопу в условиях общей анестезии у людей с нормальной анатомией или на симуляторе [9, 10]. Наш опыт свидетельствует, что для уверенной работы требуется в 2 раза большее количество успешных интубаций.

Во время интубации анестезиолог стоит слева от пациента лицом к нему, анестезист — у головы и выдвигает нижнюю челюсть пациента, обеспечивая адекватную визуализации гортаноглотки. С одной стороны, микростомия, облитерация преддверия полости рта, ограничение выдвижения нижней челюсти, контрактуры шеи затрудняют интубацию, с другой, часто встречающаяся анкилоглосия несколько облегчает ее. Заведением фибробронхоскопа в трахею не считаем интубацию свершившейся. Для облегчения проведения ЭТТ используем правило «UNDO your trouble with tube»— устранение проблемы с трубкой: при назальной интубации по бронхоскопу срез ЭТТ направлен вверх, при оральной интубации — вниз (Up — Nasal, Down — Oral) [11].

После успешной интубации фиксируем ЭТТ. Для надежного крепления используем обычные пластыри, но их клеим строго к ЭТТ и защитному покрытию на лице, избегая соприкосновения с кожей. Закрепив трубку, закладываем глазную мазь, поскольку у детей с ДБЭ часто веки не смыкаются полностью, приводя к высыханию и травме роговицы.

Поддержание анестезии не имеет значительных особенностей. У пациентов с ДБЭ не используем тампонаду ротоглотки марлевыми материалами, которую обычно выполняют при челюстно-лицевых операциях, стоматологических манипуляциях для впитывания крови и воды из бормашины и профилактики ПОТР. Коффердам дополнительно препятствует попаданию жидкости в желудок.

Экстубируют детей только после тщательной санации рта и глотки **(рис. 9)**. Аспирационный катетер используем только в крайних случаях из-за опасности травмы слизистой оболочки глотки. Применяем фибробронхоскоп, через аспирационный канал которого удаляем жидкость под контролем зрения.

В послеоперационном периоде добиваемся адекватного обезболивания, особенно принимая во внимание, что работа стоматологов всегда сопровождается травмированием слизистых оболочек десен, языка, губ. Применяем сочетание инфузии парацетамола 15 мг/кг в конце оперативного вмешательства с пероральным приемом ибупрофена 10 мг/кг после пробуждения. Такая терапия оказывает выраженный анальгезирующий эффект по сравнению с изолированным применением каждого из препаратов, не влияя на частоту побочных эффектов [12, 13]. В одном случае дополнительно назначили трамадол после стоматологического лечения у ребенка с длительным анамнезом приема наркотических анальгетиков.

Транспортируем из операционной максимально нежно. Еще до укладывания ребенка в стоматологическое кресло застилаем хлопковую простыню. По окончании анестезии и пробуждении ребенка при помощи ассистентов аккуратно поднимаем его, словно в гамаке, и перекладываем из стоматологического кресла на каталку, далее с каталки на кровать. Ввиду традиционно небольшой массы тела детей с ДБЭ перекладывания легко выполняют анестезиолог и два ассистента.

Готовность пациентов к выписке определяем по критериям шкалы PADSS [14]:

— артериальное давление и пульс±20% от исходных значений;
— отсутствие активного кровотечения из лунок удаленных зубов;
— боль по визуальной аналоговой шкале (ВАШ) не более 3 баллов;
— отсутствие тошноты и рвоты после приема жидкости и пищи;
— способность передвигаться без выраженного головокружения.

Родители детей перед выпиской получают рекомендации от стоматолога по уходу и заживлению слизистой оболочки полости рта. Анестезиолог консультирует по ме-

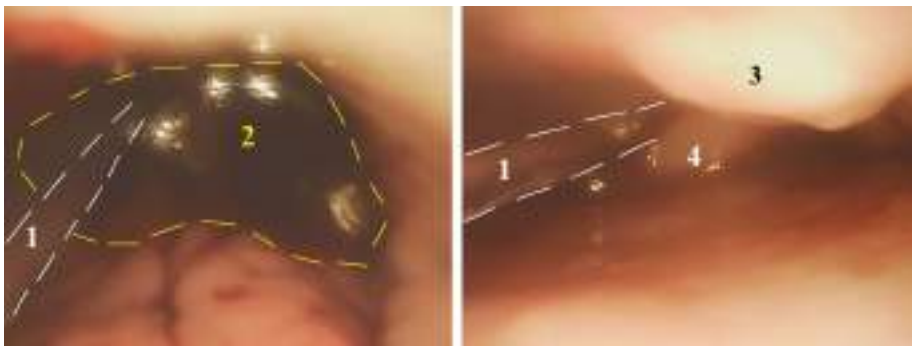

Рис. 9. **Вид на гортаноглотку через видеофибробронхоскоп до (слева) и после (справа) аспирации.**
1 — ЭТТ; 2 — «озеро» воды и крови в глотке; 3 — надгортанник; 4 — правая черпало-надгортанная связка.
Fig. 9. **View of the hypopharynx through a video bronchoscope, on the left before aspiration, on the right after aspiration.**
1 — ETT; 2 — "lake" of water and blood in the throat; 3 — epiglottis; 4 — right aryepiglottic fold.

тодам обезболивания, приему антибиотиков, профилактике обезвоживания ребенка в послеоперационном периоде. Оба специалиста остаются доступными для срочной консультации по телефону после стоматологического лечения.

Результаты

Стоматологическое лечение в условиях общей анестезии получили 18 детей с ДБЭ. Двум пациентам общую анестезию выполняли дважды с перерывом месяц ввиду большого объема вмешательства.

Под глубокой внутривенной анестезии лечили одного ребенка. Несмотря на небольшой объем стоматологической помощи у маленького пациента не удалось достичь комплаенса из-за выраженной дентофобии. Один ребенок успешно перенес стоматологическое вмешательство в условиях внутримышечной седации мидазоламом, чему способствовали низкая тревожность, небольшой объем лечения, нормальное открывание рта.

Длительность анестезии варьировала от 50 до 225 мин, средняя продолжительность анестезии составила 135 мин. Время наблюдения в палате пробуждения варьировало от 105 до 360 мин, среднее время послеоперационного наблюдения составило 177 мин.

Не зарегистрировано периоперационных гемодинамических и дыхательных нарушений.

В результате строгого соблюдения правил по работе с пациентами с БЭ избежали повреждения слизистых оболочек, кожи лица и туловища у всех детей. У 6 (33,3%) пациентов потребовалось более 3 попыток периферической венепункции, одному ребенку установили центральный венозный катетер в бедренную вену из-за обширных эрозий кожи.

В 4 (22,2%) случаях из 18 регистрировали ПОТР, которая опасна разрывами слизистой оболочки пищевода с последующим рубцеванием. Однако сообщения от родителей детей с ПОТР о нарушениях приема воды и пищи в послеоперационном периоде не поступили.

В 8 (44,4%) случаях из 18 вынужденно санировали гортаноглотку аспирационным катетером, поскольку санация фибробронхоскопом оказалась неэффективной. Из этих детей 4 после пробуждения жаловались на боли в горле, глотание не было нарушено.

Заключение

Рождение ребенка с буллезным эпидермолизом становится невероятным потрясением для родителей и их родственников. Развитие медицины, расширение осведомленности врачей об этом заболевании обеспечили приемлемое качество жизни ребенка, а не выживание, как пару десятилетий назад. Для команды, состоящей из родителей ребенка и курирующих врачей, приоритетной задачей становится именно качество жизни детей, страдающих от буллезного эпидермолиза.

Доступность качественной стоматологической помощи для детей с БЭ остается низкой. Микростомия, облитерация преддверия рта, анкилоглоссия затрудняют лечение, а повреждение слизистой оболочки рта во время стоматологических манипуляций неизбежно. Во многих случаях без анестезиологической поддержки не справляется с лечением таких пациентов. Незнание и непонимание основных принципов и подходов ведения пациентов с буллезным эпидермолизом может угрожать нанесением как физического, так и психологического ущерба детям и их родителям, а также формирует тотальное нежелание команды стоматолог—анестезиолог оказывать помощь таким пациентам.

Дальнейшее накопление опыта работы поможет выявить существующие недостатки, повысить безопасность и качество оказываемой помощи. В целом отсутствие критических осложнений, повреждений кожи и слизистых оболочек показывает, что описанные рекомендации могут быть успешно распространены на широкую клиническую практику. Авторы надеются, что опубликованный опыт поможет врачам обрести силы и уверенность в оказании медицинской помощи детям, у которых кожа хрупкая, как крылья бабочек.

Лечение детей, вошедших в исследование, спонсировано фондом «Дети-бабочки».
Авторы заявляют об отсутствии конфликта интересов.
The authors declare no conflict of interests.

ЛИТЕРАТУРА/REFERENCES

1. Fine JD, Eady RA, Bauer EA. The classification of inherited epidermolysis bullosa (EB): Report of the Third International Consensus Meeting on Diagnosis and Classification of EB. *J Am Acad Dermatol*. 2008;58(6):931-950. https://doi.org/10.1016/j.jaad.2008.02.004
2. Fine JD, Bruckner-Tuderman L, Eady RA. Inherited epidermolysis bullosa: updated recommendations on diagnosis and classification. *J Am Acad Dermatol*. 2014;70(6):1103-1126. https://doi.org/10.1016/j.jaad.2014.01.903
3. Has C, Bauer EA, Bodemer C. Consensus reclassification of inherited epidermolysis bullosa and other disorders with skin fragility. *Br J Dermatol*. 2020;183(4):614-627. https://doi.org/10.1111/bjd.18921
4. Baardman R, Yenamandra VK, Duipmans JC, Pasmooij AMG, Jonkman MF, van den Akker PC. Novel insights into the epidemiology of epidermolysis bullosa (EB) from the Dutch EB Registry: EB more common than previously assumed? *J Eur Acad Dermatol Venereol*. 2021;35:995-1006. https://doi.org/10.1111/jdv.17012
5. Has C, Bauer JW, Bodemer C, Bolling MC, Bruckner-Tuderman L, Diem A. Consensus reclassifcation of inherited epidermolysis bullosa and other disorders with skin fragility. *Br J Dermatol*. 2020;183:614-627. https://doi.org/10.1111/bjd.18921
6. Короленкова М.В., Побережная А.А. Доступность стоматологической помощи для детей с дистрофическим буллезным эпидермолизом в регионах РФ. *Стоматология*. 2020;99(1):70-76. Korolenkova M.V., Poberezhnaya A.A. Dental care access for dystrophic epidermolysis bullosae children in Russian Federation. *Stomatologiya*. 2020; 99(1):70-76. https://doi.org/10.17116/stomat20209901170
7. Короленкова М.В., Тищенко А.С., Побережная А.А. Анестезиологическое обеспечение стоматологических вмешательств у детей с дистрофическим буллезным эпидермолизом. *Стоматология*. 2022; 101(5):48-54. Korolenkova M.V., Tyshchenko A.S., Poberezhnaya A.A. Anesthesia for dental care management in children with dystrophic epidermolysis bullosa. *Stomatologiya*. 2022;101(5):48-54. (In Russ.). https://doi.org/10.17116/stomat202210105148
8. Rochelle Lindemeyer, Rose Wadenya, Lynne Maxwell. Dental and anaesthetic management of children with dystrophic epidermolysis bullosa. *Int J Paediatr Dent*. 2009;19(2):127-134. https://doi.org/10.1111/j.1365-263X.2008.00940.x
9. Johnson C, Roberts JT. Clinical competence in the performance of fiberoptic laryngoscopy and endotracheal intubation: a study of resident instruction. *J Clin Anesth*. 1989;1(5):344-349. https://doi.org/10.1016/0952-8180(89)90073-1
10. K Latif Rana, Bautista Alexander, Duan Xinyuan, Neamtu Aurel, Wu Dongfeng, Wadhwa, Anupama, Akça Ozan. Teaching basic fiberoptic intubation skills in a simulator: initial learning and skills decay. *J Anesthesia*. 2016; 30(1):12-19. https://doi.org/10.1007/s00540-015-2091-z
11. Melissa Wheeler, Richard M. Dsida: UNDO Your Troubles with the Tube: How to Improve Your Success with Endotracheal Tube Passage during Fiberoptic Intubation. *Anesthesiology*. 2006;104:378. https://doi.org/10.1097/00000542-200602000-00031
12. Christopher J Jerry, Sheena Derry, R Andrew Moore. Single dose oral ibuprofen plus paracetamol (acetaminophen) for acute postoperative pain. *Cochrane Database Syst Rev*. 2013;(6):CD010210. https://doi.org/10.1002/14651858.CD010210.pub2
13. Louise Alexander, Emma Hall, Lars Eriksson, Madeleine Rohlin. The combination of non-selective NSAID 400 mg and paracetamol 1000 mg is more effective than each drug alone for treatment of acute pain. A systematic review. *Swed Dent J*. 2014;38(1):1-14.
14. Chung F. Recovery pattern and home-readiness after ambulatory surgery. *Anest Analg*. 1995;80(5):896-902. https://doi.org/10.1097/00000539-199505000-00008

Поступила 13.05.2024
Received 13.05.2024
Принята 21.05.2024
Accepted 21.05.2024