Оперативная хирургия и клиническая анатомия
2022, Т. 6, №4, с. 37-43
https://doi.org/10.17116/operhirurg2022604137

Russian Journal of Operative Surgery and Clinical Anatomy
2022, vol. 6, no 4, pp. 37-43
https://doi.org/10.17116/operhirurg2022604137

Клинический опыт использования анатомо-ориентированной мандибулярной анестезии при лечении зубов на нижней челюсти

© С.А. РАБИНОВИЧ[1], М.А. ГРИН[2], Э.Р. ОМЕРЭЛЛИ[3], Э.В. ВЕЛИЧКО[4], О.П. ДАШКОВА[1], А.В. ХЕЙГЕТЯН[5], М.Р. КАРАММАЕВА[5], СИЛВАН СЕМО[6]

[1]ФГБОУ ВО «Московский государственный медико-стоматологический университет им. А.И. Евдокимова» Минздрава России, Москва, Россия;
[2]ФГБОУ ВО «МИРЭА — Российский технологический университет», Москва, Россия;
[3]Стоматологическая клиника «Рутт», Москва, Россия;
[4]ФГАОУ ВО «Российский университет дружбы народов», Москва, Россия;
[5]ФГБОУ ВО «Ростовский государственный медицинский университет, Ростов-на-Дону, Россия;
[6]ФГБОУ ВО «Волгоградский государственный медицинский университет» Минздрава России, Волгоград, Россия

РЕЗЮМЕ

Обоснование. Нижняя челюсть имеет плохо проницаемый и плотный наружный кортикальный слой, поэтому обычно требуется использование проводникового обезболивания в месте, удаленном от зубов, подлежащих лечению. Представляет интерес хлористоводородная кислота (Е507), которая в составе раствора местного анестетика в качестве вспомогательного вещества играет крайне важную роль. Кислая среда способствует тому, что артикаин и эпинефрин, содержащие аминогруппы в своем составе, существуют в форме аммонийных солей. Это существенно повышает растворимость вышеназванных фармацевтических субстанций в водной среде.

Цель исследования. Оценка клинического опыта использования анатомо-ориентированной мандибулярной анестезии по методу П.М. Егорова при лечении зубов на нижней челюсти.

Материал и методы. Для оценки эффективности индивидуального подхода к проводниковому обезболиванию проведена сравнительная оценка показателей электроодонтодиагностики (ЭОД) 1 моляра на нижней челюсти при лечении пациентов в возрасте 30—55 лет (40 человек) по поводу обострения хронического периодонтита (К046 периапекальный абсцесс с полостью). Усредненные показатели нормы приняты к электровозбудимости пульпы от 2 до 6 мкА. В качестве препаратов использовали 4% артикаинсодержащий местный анестетик с эпинефрином 1:200 000 препарат №1 (Ультракаин Д-С) без и препарат №2 (Артикаин ИНИБСА) с хлористоводородной кислотой в качестве консерванта.

Результаты. Несмотря на наличие апикального воспалительного процесса в случае применения препарата №2 отмечалось более эффективное изменение показателей ЭОД, свидетельствующих о наступлении клинически значимого обезболивания. В связи с тем что оптимальным значением пульпарной анестезии условно считается 90 мкА, очевидно преимущество препарата №2. Сохраняющийся высокий показатель к 40-й минуте исследования указывает на клиническую значимость консерванта Е507.

Заключение. Анатомическое обоснование проводникового обезболивания в стоматологии позволяет индивидуально подходить к пациентам с различной морфометрией черепа; определена клиническая эффективность использования местного анестетика с консервантом Е507 при лечении зубов по поводу воспалительных заболеваний в сочетании с персонализированным методом проводникового обезболивания.

Ключевые слова: *проводниковая анестезия, местная анестезия, артикаин, нижняя челюсть, индивидуальный подход, обезболивание, стоматология, хлористоводородная кислота (Е507).*

ИНФОРМАЦИЯ ОБ АВТОРАХ:
Рабинович С.А. — https://orcid.org/0000-0003-2756-1468
Грин М.А. — https://orcid.org/0000-0002-4333-4516
Омерэлли Э.Р. — https://orcid.org/0000-0002-5164-1946
Величко Э.В. — https://orcid.org/0000-0002-6196-0422
Дашкова О.П. — https://orcid.org/0000-0002-1761-1284
Хейгетян А.В. — https://orcid.org/0000-0002-8222-4854
Караммаева М.Р. — https://orcid.org/0000-0002-3049-1643
Силван Семо — https://orcid.org/0000-0002-8479-5167
Автор, ответственный за переписку: Рабинович С.А. — e-mail: solomon-rabinovich@mail.ru

КАК ЦИТИРОВАТЬ:
Рабинович С.А., Грин М.А., Омерэлли Э.Р., Величко Э.В., Дашкова О.П., Хейгетян А.В., Караммаева М.Р., Силван Семо. Клинический опыт использования анатомо-ориентированной мандибулярной анестезии при лечении зубов на нижней челюсти. *Оперативная хирургия и клиническая анатомия (Пироговский научный журнал)*. 2022;6(4):37—43. https://doi.org/10.17116/operhirurg2022604137

Clinical experience of the use of anatomically guided inferior alveolar nerve blockage in the mandibular teeth treatment

© S.A. RABINOVICH[1], M.A. GRIN[2], E.R. OMERELLI[3], E.V. VELICHKO[4], O.P. DASHKOVA[1], A.V. KHEYGETYAN[5], M.R. KARAMMAYEVA[5], SILVAN SEMO[6]

[1]A.I. Yevdokimov Moscow State University of Medicine and Dentistry, Moscow, Russia;
[2]MIREA-Russian Technological University (RTU MIREA), Moscow, Russia;
[3]Dental clinic «Rutt», Moscow, Russia;
[4]RUDN University, Moscow, Russia;
[5]Rostov State Medical University, Rostov-on-Don, Russia;
[6]Volgograd State Medical University, Volgograd, Russia

ABSTRACT

Background. The mandible has a poorly permeable and dance outer cortical layer, and the use of regional anesthesia is usually required. Of interest is hydrochloric acid (E507) plays an extremely important role in the composition as an auxiliary substance. The acidic environment contributes to the fact that articaine and epinephrine, containing amino groups in their composition, exist in the form of ammonium salts. This significantly increases the solubility of the above pharmaceutical substances in the aquatic environment.

Objective. To evaluate the clinical experience of using anatomically guieded mandibular anesthesia by Egorov P.M. in the treatment of mandibular teeth.

Material and methods. To evaluate the effectiveness of an individual approach to conduction anesthesia, a comparative assessment of the indicators of electronic pulp test of the first molar in the lower jaw was carried out in the treatment of patients aged 30—55 years of both sexes (40 people) for exacerbation of chronic periodontitis (K046 periapical abscess with a cavity). The average values of the norm are taken to the electrical excitability of the pulp from 2 μA to 6 μA. As preparations, a 4% articaine-containing local anesthetic (LA) 1:200 000 №1 (Ultracaine D-S) and №2 (Articaine INIBSA) with hydrochloric acid as a preservative was used.

Results. Despite the presence of an apical inflammatory process, in the case of the use LA №2, there was a more effective change in EDI indicators, indicating the onset of clinically significant pain relief. Because the optimal value of pulpal anesthesia is conventionally considered to be 90 μA, the advantage of LA №2 is obvious. The remaining high rate by the 40th minute of the study indicates the clinical significance of the preservative E507.

Conclusions. The anatomical rationale for conduction anesthesia in dentistry allows an individual approach to patients with different skull morphometry; the clinical efficacy of using a local anesthetic with preservative E507 in the treatment of teeth for inflammatory diseases in combination with a personalized method of conductive anesthesia was determine.

Keywords: *conduction anesthesia, local anesthesia, articaine, lower jaw, individual approach, anesthesia, dentistry, hydrochloric acid (E507).*

INFORMATION ABOUT THE AUTHORS:
Rabinovich S.A. — https://orcid.org/0000-0003-2756-1468
Grin M.A. — https://orcid.org/0000-0002-4333-4516
Omerelli E.R. — https://orcid.org/0000-0002-5164-1946
Velichko E.V. — https://orcid.org/0000-0002-6196-0422
Dashkova O.P. — https://orcid.org/0000-0002-1761-1284
Kheygetyan A.V. — https://orcid.org/0000-0002-8222-4854
Karammayeva M.R. — https://orcid.org/0000-0002-3049-1643
Silvan Semo — https://orcid.org/0000-0002-8479-5167
Corresponding author: Rabinovich S.A. — e-mail: solomon-rabinovich@mail.ru

TO CITE THIS ARTICLE:
Rabinovich SA, Grin MA, Omerelli ER, Velichko EV, Dashkova OP, Kheygetyan AV, Karammayeva MR, Silvan Semo. Clinical experience of the use of anatomically guided inferior alveolar nerve blockage in the mandibular teeth treatment. *Russian Journal of Operative Surgery and Clinical Anatomy = Operativnaya khirurgiya i klinicheskaya anatomiya (Pirogovskii nauchnyi zhurnal)*. 2022;6(4):37–43. (In Russ.). https://doi.org/10.17116/operhirurg2022604137

Актуальность

Если местное обезболивание на верхней челюсти не вызывает особых затруднений как из-за хорошего доступа к целевым пунктам местной анестезии, так и из-за высокой эффективности современных препаратов, позволяющих в большинстве случаев обойтись инфильтрационной анестезией, то обезболивание нижней челюсти часто вызывает ряд трудностей [1, 2].

Строение нижней челюсти отличается от верхней за счет выраженной кортикальной пластинки, делающей нижнюю челюсть слабопроницаемой для местных анестетиков, в том числе для современных артикаинсодержащих препаратов. Нижняя челюсть имеет плохо проницаемый и плотный наружный кортикальный слой, поэтому обычно требуется использование проводникового обезболивания в месте, удаленном от зубов, подлежащих лечению [3]. Частота неудач анестезии при необратимом пульпите в 8 раз выше, чем при обычном пульпите [4]. Механическая аллодиния встречается у 57,2% пациентов с необратимым пульпитом. Диагноз корневого ка-

нала с необратимым пульпитом зубов по сравнению с зубами со здоровой и некротизированной пульпой был значительно более тяжелым по сравнению с диагнозом механической аллодинии, которая снижала порог физической боли [5].

Обезболивание имеет важное значение для успешного завершения современных стоматологических процедур. Стандартная проводниковая анестезия нижнего альвеолярного нерва (IANB) — основной метод, используемый для достижения нижнечелюстной аналгезии. В литературе известны примеры попыток разработать как аппаратные, так и мануальные устройства для навигационной анестезии, однако основа этих инноваций лежит на вариабельной клинической анатомии черепно- и челюстно-лицевой области [6, 7]. Трудности, возникающие при получении удовлетворительной аналгезии после IANB, особенно при остром воспалении моляра нижней челюсти, остаются распространенной клинической проблемой. Даже при использовании надлежащей методики клинические исследования показывают, что IANB терпит неудачу примерно в 30—45% случаев [8].

Исследования и клинический опыт показывают, что вероятность успеха местной анестезии на верхней челюсти намного выше, чем на нижней [9]. Вероятно, это связано с плотностью и толщиной кортикального слоя челюстей. На верхней челюсти наиболее эффективным методом является щечная инфильтрационная анестезия вблизи уровня верхушек зубов. Между тем в нижней челюсти местная анестезия выполняется главным образом путем введения объема местного анестетика вдоль нижнечелюстного нерва, прежде чем он достигнет нижней челюсти. Из-за анатомических различий в расположении второй ветви тройничного нерва по отношению к ветви нижней челюсти эффективность местной анестезии не всегда составляет 100% [10, 11].

По данным [12], проводниковая анестезия по методу Гоу-Гейтса (GG) превосходит эффективность классической мандибулярной анестезии при необратимом пульпите. Тем не менее щечно-язычная инфильтрация остается важным дополнительным методом к регионарным блокадам для уменьшения боли. В двух словах, из-за обширной блокировки нервной системы в технике GG этот метод анестезии более эффективен, чем инфильтрация.

Согласно исследованиям И.И. Левена (1987), раствор анестетика в количестве 1,8 мл при инъекции заполняет крыловидно-челюстное пространство независимо от способа его введения, в связи с чем автор считает, что термин «торусальная анестезия» не обоснован и фактически такого способа нет, и потому мы считаем нецелесообразным писать о нем здесь. На практике стоматологи применяют эту методику как анестезию нижнеальвеолярного нерва.

Несмотря на важную роль анатомии в оценке и интерпретации боли, необходимо обращать внимание на значение водородного показателя раствора местного анестетика. Как известно, pH крови в норме составляет 7,35—7,45, поэтому чувствительность тканей к инъекции во многом объясняется разницей между водородным показателем вводимого препарата и окружающих тканей. В экспериментальной хирургии доказано, что при значениях водородного показателя от 4 до 7 существенной разницы в длительности и глубине обезболивания нет [13]. Тем не менее в стоматологии ряд авторов отмечают, что потенциальные преимущества буферизации растворов местных анестетиков перед инъекцией, такие как уменьшение боли при инъекции, более быстрое начало и большая глубина анестезии, могут быть особенно полезными для пациентов, у которых трудно достичь глубокой анестезии в клинической стоматологии, и для анестезии инфицированных областей [14], как и повышение pH лидокаина уменьшило боль при инъекции и повысило комфорт и удовлетворенность пациента [15]. При этом следует обращать внимание на дополнительные компоненты, входящие в состав раствора местного анестетика для обеспечения стабильности препарата. Так, известно использование этилендиаминтетрауксусной кислоты, хлористоводородной кислоты, парабенов и др. В настоящее время концентрация этих веществ строго регулируется и их содержание в зарегистрированных лекарственных препаратах строго нормировано.

Представляет интерес хлористоводородная кислота (E507), которая в составе раствора местного анестетика в качестве вспомогательного вещества играет крайне важную роль. Технологическая функция — поддерживание заданного уровня pH. Фармацевтическая отрасль применяет соляную кислоту для изготовления лекарственных средств. Обычно в комбинации с пепсином (желудочный фермент) добавка E507 входит в состав препаратов для лечения гастрита, гастродуоденита и прочих заболеваний, связанных с пониженной кислотностью желудочного сока. Кислая среда способствует тому, что артикаин и эпинефрин, содержащие аминогруппы в своем составе, существуют в форме аммонийных солей. Это существенно повышает растворимость указанных фармацевтических субстанций в водной среде.

Следует всегда помнить, что могут возникнуть осложнения, связанные с местной анестезией, такие как парестезия и онемение из-за травмы нерва [16, 17] и образования локальной гематомы, вызванной повреждением сосуда и кровотечением, а также тризм в крыловидно-нижнечелюстной области в результате внутримышечной инъекции и перелом иглы. Таким образом, более эффективные методы анестезии с меньшим количеством технических повторений и меньшим подкреплением способствуют снижению риска повреждения важных анатомических структур.

Цель исследования — оценка клинической эффективности анатомо-ориентированной мандибу-

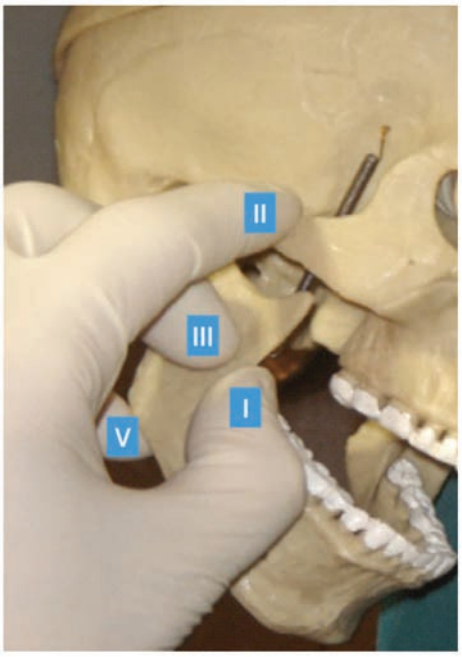

Рис. 1. **Положение пальцев левой руки при определении проекции нижнечелюстного отверстия на черепе.**
I палец — у переднего края ветви нижней челюсти; II палец — у нижнего края скуловой дуги; III палец — в переднем нижнем углу заднего верхнего квадранта ветви нижней челюсти над нижнечелюстным отверстием; IV палец (не виден) — у основания мыщелкового отверстия; V палец — в углублении впереди угла нижней челюсти.

Fig. 1. **The position of the fingers of the left hand when determining the projection of the mandibular foramen on the skull.**
I finger — at the front edge of the branch of the mandible; II finger — at the lower edge of the zygomatic arch; III finger — in the anterior lower corner of the posterior upper quadrant of the lower jaw branch above the mandibular foramen; IV finger (not visible) — at the base of the condylar foramen; V finger — in the recess in front of the angle of the mandible.

лярной анестезии по методу П.М. Егорова при лечении зубов на нижней челюсти по поводу необратимого пульпита.

Материал и методы

Предложенный П.М. Егоровым способ «мандибулярной» анестезии заключается в топографо-анатомическом обосновании ориентира вкола иглы для более точного подведения анестетика к нижнеальвеолярному нерву. Можно утверждать, что этот метод был предвосхищением эры трансляционной, или персонализированной, медицины, поскольку опирался на индивидуальном подходе к пациенту.

Для этого на коже лица в области ветви челюсти на стороне анестезии определяют проекцию крыловидно-нижнечелюстного пространства и верхнего края нижнечелюстного отверстия. С этой целью при открытом рте линейкой измеряют расстояние между нижним краем скуловой дуги (впереди от суставного бугорка) и нижним краем нижней челюсти, а также между передним и задним краями ветви **(рис. 1)**.

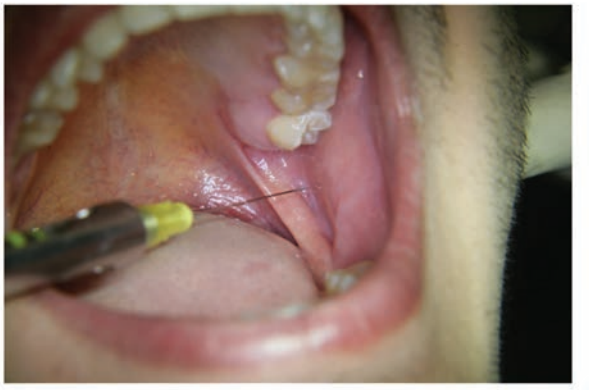

Рис. 2. **Место вкола иглы в полости рта в межмышечный треугольник при анестезии по П.М. Егорову (фото из личного архива проф. С.А. Рабиновича).**

Fig. 2. **Place of injection of a needle in the oral cavity into the intermuscular triangle during P.M. Egorov IANB (photo from the personal archive of prof. S.A. Rabinovich).**

Двумя взаимно перпендикулярными линиями, проведенными через центр, делят ветвь нижней челюсти на четыре квадранта. Проекцию крыловидно-нижнечелюстного пространства над нижнечелюстным отверстием на коже определяют при помощи пальца, который располагают соответственно образовавшемуся верхнелатеральному квадранту.

Вкол иглы выполняют на 1,5 см ниже и кнаружи от крючка крыловидного отростка клиновидной кости, т.е. в межмышечный треугольник, расположенный ниже среднего края наружной крыловидной мышцы, латеральнее внутренней крыловидной мышцы и медиальнее височной мышцы.

Не касаясь мышц, иглу продвигают по межмышечному пространству к участку ветви нижней челюсти, фиксированному кончиком среднего пальца левой руки.

По пути следования иглы у внутренней поверхности ветви нижней челюсти вводят медленно раствор местного анестетика. Выключение нижнего альвеолярного, язычного, а нередко и щечного нервов наступает в течение 5—10 мин **(рис. 2)**.

Для оценки эффективности индивидуального подхода к проводниковому обезболиванию была проведена сравнительная оценка показателей электроодонтодиагностики (ЭОД) 1 моляра на нижней челюсти при лечении 40 пациентов в возрасте 30—55 лет по поводу обострения хронического периодонтита (K046 периапикальный абсцесс с полостью).

Критериями исключения были несовершеннолетний возраст, беременность, нарушение проводящей системы сердца, инфаркт миокарда в отчетном годовом периоде, несогласие на участие в исследовании и отказ от лечения.

Показатели электроодонтодиагностики во исследования, мкА

Comparison of indicators of the electronic pulp test in time aspect, μA

Препарат	До обезболивания	Время снятия показания, минута			
		2-я	10-я	20-я	40-я
Препарат №1 (*n*=20), мкА	6,2	19,1	78,3	89,3	82,6
Препарат №2 (*n*=20), мкА	6,2	24,2	91,6	93,4	89,3

Критериями невключения были прием на регулярной основе нестероидных противовоспалительных препаратов, а также нарушения периферической нервной системы.

Исследование проводили с использованием аппарата ИВН-01 ПульпТест-Про. Усредненные показатели нормы приняты к электровозбудимости пульпы от 2 до 6 мкА. Показания снимали на 2, 10, 20 и 40-й минутах.

В качестве препаратов использовали 4% артикаинсодержащий местный анестетик с эпинефрином 1:200 000 препарат №1 (Ультракаин Д-С) без хлористоводородной кислоты и препарат №2 (Артикаин ИНИБСА) с хлористоводородной кислотой в качестве консерванта.

Результаты

Зона обезболивания типична для проводниковой анестезии на нижней челюсти. Несмотря на наличие апикального воспалительного процесса, в случае применения препарата №2 отмечалось более эффективное изменение показателей ЭОД, свидетельствующих о наступлении клинически значимого обезболивания.

В связи с тем, что оптимальным значением пульпарной анестезии условно считается 90 мкА, очевидно преимущество препарата №2. Уже к 10-й минуте при применении этого препарата определялись оптимальные для безболезненного лечения условия **(см. таблицу)**.

Сохраняющийся высокий показатель к 40-й минуте исследования указывает на клиническую значимость консерванта Е507. В постинъекционном периоде мы не наблюдали парестезий и болезненности при открывании рта.

Обсуждение

Известно мнение [18] о том, что в условиях ацидоза гидролиз соли местного анестетика затрудняется и его местноанестезирующая активность падает, необходимо использовать такой препарат, у которого водородный показатель максимально приближен к нейтральному. Причины низкой эффективности местной анестезии могут быть связаны не только с нарушением техники инъекции, но и с закислением области целевого пункта, поэтому при первичной инъекции необходимо использовать местные анестетики с консервантом, обеспечивающим стабильность препарата и повышающим его эффективность. Исследование показало, что растворы местных анестетиков, содержащие Е507 в качестве консерванта, позволяют достичь более высоких показателей ЭОД при лечении зубов по поводу воспалительных заболеваний. Кроме того, положительно заряженные атомы азота в составе гидрохлоридов артикаина и эпинефрина способствуют лучшему трансмембранному переносу, особенно в случае воспаленных мягких тканей, мембраны клеток которых обладают отрицательным зарядом. Это обеспечивает лучшую фармакокинетику препарата и позволяет быстрее достичь терапевтического эффекта. Наличие свободной хлористоводородной кислоты позволяет сохранять катионные центры в составе молекул на более длительное время после введения препарата в организм.

В настоящее время на стоматологическом рынке присутствуют различные местные анестетики, состав которых по вспомогательным компонентам различается. При этом врачам следует более внимательно относиться к выбору препарата с учетом клинической ситуации.

В литературе можно встретить исследование [19], в котором авторы сравнивали эффективность двух анестетиков артикаинового ряда и получили разницу эффективности в 10% в пользу препарата №2 с консервантом Е507. Несмотря на небольшой профицит, можем считать это дополнительной эффективностью к методу по П.М. Егорову, эффективность анестезии по П.М. Егорову составляет 90% [20].

Выводы

1. Анатомическое обоснование проводникового обезболивания в стоматологии позволяет индивидуально подходить к пациентам с различной морфометрией черепа.

2. Определена клиническая эффективность использования местного анестетика с консервантом Е507 при лечении зубов по поводу воспалительных заболеваний в сочетании с персонализированным методом проводникового обезболивания.

Участие авторов:

Концепция и дизайн исследования — С.А. Рабинович, М.А. Грин, Э.В. Величко

Сбор и обработка материала — Э.Р. Омерэлли, О.П. Дашкова, М.Р. Караммаева, Силван Семо
Написание текста — Э.В. Величко, А.В. Хейгетян
Редактирование — С.А. Рабинович, О.В. Дашкова

Participation of authors:

Concept and design of the study — S.A. Rabinovich, M.A. Grin, E.V. Velichko
Data collection and processing — E.R. Omerelli, O.P. Dashkova, M.R. Karammaeva, Silvan Semo
Text writing — E.V. Velichko, A.V. Heygetyan
Editing — S.A. Rabinovich, O.P. Dashkova

Авторы заявляют об отсутствии конфликта интересов.

The authors declare no conflicts of interest.

ЛИТЕРАТУРА/REFERENCES

1. Дарауше Х.М., Васильев Ю.Л., Каштанов А.Д., Лякишева А.А., Лежнев Д.А., Панин А.М. Рентгенанатомическое обоснование выбора оптимальной траектории проводниковой анестезии на нижней челюсти. *Оперативная хирургия и клиническая анатомия (Пироговский научный журнал)*. 2022;6(2):5-12.
Daraushe KhM, Vasil'ev YuL, Kashtanov AD, Lyakisheva AA, Lezhnev DA, Panin AM. X-ray anatomical provement of the right trajectory choice during mandible regional anaesthesia. *Operativnaya khirurgiya i klinicheskaya anatomiya (Pirogovskii nauchnyi zhurnal)*. 2022;6(2):5-12. (In Russ.).
https://doi.org/10.17116/operhirurg202260215
2. Васильев Ю.Л., Иванов А.А., Смилык И.М., Каштанов А.Д., Кытько О.В. Диссекционные курсы как путь к изменению парадигмы современного комплексного обучения стоматологии. *Клиническая стоматология*. 2021;24(2):130-134.
Vasil'ev YuL, Ivanov AA, Smilyk IM, Kashtanov AD, Kytko OV. Dissection courses to change the paradigm of modern comprehensive dental education. *Klinicheskaya stomatologiya*. 2021;24(2):130-134. (In Russ.).
https://doi.org/10.37988/1811-153X_2021_2_130
3. Haas DA. Alternative mandibular nerve block techniques. *J Am Dent Assoc*. 2011;142:8-12.
4. Васильев Ю.Л., Дыдыкин С.С., Салеев Р.А., Салеева Г.Т., Величко Э.В. Терминологические и дискуссионные вопросы внутрикостной организации переднего отдела нижней челюсти человека. *Стоматология*. 2021;100(5):96-101.
Vasil'ev YuL, Dydykin SS, Saleev RA, Saleeva GT, Velichko EV. Terminological and debatable issues of the intraosseous organization of the anterior part of the mandible. *Stomatologiya*. 2021;100(5):96-101. (In Russ.).
https://doi.org/10.17116/stomat202110005196
5. Owatz CB, Khan AA, Schindler WG, Schwartz SA, Keiser K, Hargreaves KM. The incidence of mechanical allodynia in patients with irreversible pulpitis. *J Endod*. 2007;33:552-556.
6. Каштанов А.Д., Дарауше Х.М., Васильев Ю.Л. Обзор различных устройств для облегчения проведения мандибулярной анестезии. *Российская стоматология*. 2021;14(3):14-20.
Kashtanov AD, Daraushe KhM, Vasiliev YuL. Overview of various devices for mandibular anesthesia. *Rossiiskaya stomatologiya*. 2021;14(3):14-20. (In Russ.).
https://doi.org/10.17116/rosstomat20211403114
7. Ибрагимов З.И., Семкин В.А., Дыдыкин С.С. *Способ проведения мандибулярной анестезии*. Патент на изобретение RU 2310480 C1, 20.11.2007. Заявка №2006110053/14 от 29.03.2006.
Ibragimov ZI, Semkin VA, Dydykin SS. *How to perform mandibular anesthesia*. Patent for invention RU 2310480 C1, 11/20/2007. Application No. 2006110053/14 dated 03/29/2006. (In Russ.).
8. Potocnik I, Bajrović F. Failure of inferior alveolar nerve block in endodontics. *Endod Dent Traumatol*. 1999;15(6):247-251.
https://doi.org/10.1111/j.1600-9657.1999.tb00782.x
9. Nakai Y, Milgrom P, Mancl L, Coldwell SE, Domoto PK, Ramsay DS. Effectiveness of local anesthesia in pediatric dental practice. *J Am Dent Assoc*. 2000;131:1699-1705.
10. Васильев Ю.Л., Рабинович С.А., Дыдыкин С.С., Бекетов В.Д., Чиликов В.В. Оценка эффективности применения компрессионного метода при инфильтрационной анестезии для обезболивания жевательных зубов на нижней челюсти. *Стоматология*. 2021;100(1):60-66.
Vasil'ev YuL, Rabinovich SA, Dydykin SS, Beketov VD, Chilikov VV. Evaluation of the effectiveness of the compression method for infiltration anesthesia of the mandibular molars. *Stomatologiya*. 2021;100(1):60-66. (In Russ.).
https://doi.org/10.17116/stomat202110001160
11. Васильев Ю.Л., Рабинович С.А., Байриков И.М., Величко Э.В., Столяренко П.Ю., Каштанов А.Д., Дарауше Х.М. Современные методы освоения теоретических и практических навыков местного обезболивания в стоматологии. *Клиническая стоматология*. 2020;4(96):37-42.
Vasil'ev YuL, Rabinovich SA, Bairikov IM, Velichko EV, Stolyarenko PYu, Kashtanov AD, Daraushe KhM. Modern methods of mastering theoretical and practical skills of local anesthesia in dentistry. *Klinicheskaya stomatologiya*. 2020;4(96):37-42. (In Russ.).
12. Sarfaraz I, Pascoal S, Macedo JP, Salgado A, Rasheed D, Pereira J. Anesthetic efficacy of Gow-Gates versus inferior alveolar nerve block for irreversible pulpitis: a systematic quantitative review. *J Dent Anesth Pain Med*. 2021;21(4):269-282.
https://doi.org/10.17245/jdapm.2021.21.4.269
13. Adams HJ, Charron DM, Takman BH. Spinal anesthesia in sheep with local anesthetic solutions at pH 4 and pH 7. *Acta Anaesthesiol Scand*. 1984;28(3):270-272.
https://doi.org/10.1111/j.1399-6576.1984.tb02058.x
14. Goodchild JH, Donaldson M. Novel direct injection chairside buffering technique for local anesthetic use in dentistry. *Compend Contin Educ Dent*. 2019;40(7):1-10.
15. Cepeda MS, Tzortzopoulou A, Thackrey M, Hudcova J, Arora Gandhi P, Schumann R. Adjusting the pH of lidocaine for reducing pain on injection. *Cochrane Database Syst Rev*. 2010;(12):CD006581.
https://doi.org/10.1002/14651858.CD006581.pub2
16. Семкин В.А., Дыдыкин С.С., Кузин А.В., Согачева В.В. Анатомическое обоснование профилактики травмы язычного нерва при мандибулярной анестезии. *Стоматология*. 2015;94(3):21-24.
Semkin VA, Dydykin SS, Kuzin AV, Sogacheva VV. Anatomical rationale for lingual nerve injury prevention during mandibular block. *Stomatologiya*. 2015;94(3):21-24. (In Russ.).
https://doi.org/10.17116/stomat201594321-24
17. Кузин А.В., Семкин В.А., Дыдыкин С.С. Анатомическое обоснование особенностей обезболивания при лечении зубов нижней челюсти. *Стоматология*. 2015;94(4):35-38.
Kuzin AV, Semkin VA, Dydykin SS. Scientific anatomical rationalefor lower teeth local anesthesia. *Stomatologiya*. 2015;94(4):35-38. (In Russ.).
https://doi.org/10.17116/stomat201594435-38
18. Васильев Ю.Л., Разумова С.Н., Аймалетдинова З.Т. Роль водородного показателя раствора местного анестетика в повышении эффективности местного обезболивания в стоматологии. *Эндодонтия Today*. 2018;2:15-17.
Vasiliev YuL, Razumova SN, Aimaletdinova ZT. The role of the pH value of a local anesthetic solution in improving the effectiveness of local anesthesia in dentistry. *Endodontiya Today*. 2018;2:15-17. (In Russ.).
19. Arboleda-Toro D, Toro L, Osorio-Osorno YA, Castrillon-Pino L, Florez-Zapata NMV. Comparing Articaine brands: A randomized non-inferiority controlled trial. *Heliyon*. 2021;7(6):e07252.
https://doi.org/10.1016/j.heliyon.2021.e07252

20. Сохов С.Т., Рабинович С.А., Богаевская О.Ю. Сравнительная оценка эффективности инъекционной анестезии по П.М. Егорову и по модифицированной методике Дж. Гоу-Гейтсу. *Стоматология*. 2019;98(5):46-49.

Sokhov ST, Rabinovich SA, Bogaevskaya OYu. Comparative evaluation of P.M. Egorov and modified G. Gow-Gates mandibular block efficacy. *Stomatologiya*. 2019;98(5):46-49. (In Russ.). https://doi.org/10.17116/stomat20199805146

Поступила 19.08.2022

Received 19.08.2022

Принята к печати 23.09.2022

Accepted 23.09.2022