Оперативная хирургия и клиническая анатомия
2022, Т. 6, №2, с. 5-12
https://doi.org/10.17116/operhirurg202260215

Russian Journal of Operative Surgery and Clinical Anatomy
2022, vol. 6, no 2, pp. 5-12
https://doi.org/10.17116/operhirurg202260215

Рентгенанатомическое обоснование выбора оптимальной траектории проводниковой анестезии на нижней челюсти

© Х.М. ДАРАУШЕ[1], Ю.Л. ВАСИЛЬЕВ[2], А.Д. КАШТАНОВ[2], А.А. ЛЯКИШЕВА[2], Д.А. ЛЕЖНЕВ[3], А.М. ПАНИН[3]

[1]ООО «Институт Анатомии», Москва, Россия;
[2]ФГАОУ ВО «Первый Московский государственный медицинский университет им. И.М. Сеченова» Минздрава России (Сеченовский университет), Москва, Россия;
[3]ФГБОУ ВО «Московский государственный медики-стоматологический университет им. А.И. Евдокимова» Минздрава России, Москва, Россия

РЕЗЮМЕ

Обоснование. Обезболивание нижнего альвеолярного нерва является наиболее востребованной методикой местного обезболивания в стоматологии при лечении зубов нижней челюсти, которую стоматологи используют в своей повседневной практике. Однако частота неудач (технические ошибки, инфекционные осложнения и т.д.) местной анестезии нижнего альвеолярного нерва по разным данным достигает 25%. В связи с этим актуальным является анализ анатомических ориентиров для обезболивания нижнего альвеолярного нерва по данным компьютерной томографии (КТ).

Цель исследования. Рентгенанатомическим путем определить оптимальную траекторию проведения проводникового обезболивания на нижней челюсти.

Материал и методы. В исследовании приняли участие 57 пациентов в возрасте 53,37±1,83 года, из них 35 мужчин и 22 женщины. При обезболивании нижнего альвеолярного нерва по данным КТ делали замеры по челюстям. Сравнение и анализ результатов исследования проводили в программе Statistical Package for Social Sience (IBM SPSS Statistics 23). Эффективность методики, проводимой по найденным точкам, оценивали с помощью электроодонтодиагностикой. Использовался критерий *t* Стьюдента для оценки статистической значимости различий между выборками, а также коэффициент корреляции Пирсона. Статистически значимыми считали различия при $p<0,05$.

Результаты. Исследование показало, что крылонижнечелюстное пространство сложно обнаружить на КТ с шагом более 3 мм. Было определено, что угол между задней поверхностью ветви нижней, образованный плоскостью иньекции с сагиттальной плоскостью, проходящей через задний край ветви нижней челюсти, значительно варьирует и зависит от многих параметров: пола, возраста, формы зубных дуг, ориентации нижнечелюстных ветвей. В большинстве случаев корреляция с возрастом была слабая или очень слабая. Только некоторые параметры имели статистически значимую корреляцию с возрастом, а именно поперечный черепной индекс ($r= –0,282$; $p=0,033$) и расстояние от точки входа нерва до внутреннего края нижней челюсти слева ($r= –0,266$; $p=0,045$).

Из сравнительных данных электроодонтодиагностики следует, что самым рациональным вариантом анестезии является комбинированный, которой дает наиболее глубокую и продолжительную анестезию (200 МкА) и глубокую — выше 170 МкА в течение 150 мин.

Заключение. Установлено, что расстояние от клыка до точки вкола на противоположной стороне имело среднюю положительную корреляцию с полом, расстоянием от мезиобуккальной поверхности первого моляра нижней челюсти и точке контакта первого и второго моляров верхней челюсти ($p<0,05$).

Ключевые слова: *анатомические ориентиры, обезболивание, нижний альвеолярный нерв, компьютерная томография.*

ИНФОРМАЦИЯ ОБ АВТОРАХ:
Дарауше Х.М. — https://orcid.org/0000-0002-1899-1282
Васильев Ю.Л. — https://orcid.org/0000-0003-3541-6068
Каштанов А.Д. — https://orcid.org/0000-0002-9648-1720
Лякишева А.А. — https://orcid.org/0000-0002-3828-3603
Лежнев Д.А. — https://orcid.org/0000-0002-7163-2553
Панин А.М. — https://orcid.org/0000-0001-6073-1591
Автор, ответственный за переписку: Дарауше Х.М. — e-mail: hadi.darawsheh@gmail.com

КАК ЦИТИРОВАТЬ:
Дарауше Х.М., Васильев Ю.Л., Каштанов А.Д., Лякишева А.А., Лежнев Д.А., Панин А.М. Рентгенанатомическое обоснование выбора оптимальной траектории проводниковой анестезии на нижней челюсти. *Оперативная хирургия и клиническая анатомия (Пироговский научный журнал)*. 2022;6(2):5–12. https://doi.org/10.17116/operhirurg202260215

X-ray anatomical provement of the right trajectory choice during mandible regional anaesthesia

© H.M. DARAWSHEH[1], YU.L. VASIL'EV[2], A.D. KASHTANOV[2], A.A. LYAKISHEVA[2], D.A. LEZHNEV[3] , A.M. PANIN[3]

[1]Institute of Anatomy, Skolkovo, Russia;
[2]I.M. Sechenov First Moscow State Medical University (Sechenov University), Moscow, Russia;
[3]A.I. Yevdokimov Moscow State University of Medicine and Dentistry, Moscow, Russia

ABSTRACT

Background. Inferior alveolar nerve blockage (IANB) is the most popular dentist's anaesthesia technique. But the inferior alveolar nerve blockage failure rate is about 20—25%. In this regard, the analysis of anatomical landmarks for blockade of the lower alveolar nerve according to computer tomography (CT) is relevant.

Objective. To determine the right trajectory for mandible regional anaesthesia by X-ray scan analysis.

Material and methods. The study involved 57 patients aged 53.37±1.83 years (35 male and 22 female). The mandible foramen position was measured at CT scan. According to this data the optimal trajectory was calculated. The effectiveness of the technique was evaluated using electro-dental diagnostics. Comparison and analysis of the results of the study were carried out in the Statistical Package for Social Science (IBM SPSS Statistics 23). The Student's t criterion was used to access the statistical significance of the differences between the samples and the Pearson correlation coefficient as well as. The differences were considered statistically significant at $p<0.05$.

Results. The study shows that the pterygomandibular space is difficult to detect on CT with a step of more than 3 mm. It was determined that the angle between the posterior surface of the mandible branch, formed by the injection plane with the sagittal plane passing through the posterior edge of the mandible branch, varies significantly and depends on many parameters: gender, age, shape of dental arches, orientation of the mandibular branches. In most cases, the correlation with age was weak or very weak. Only some parameters had a statistically significant correlation with age, namely the transverse cranial index ($r= –0.282$; $p=0.033$) and the distance from the nerve entry point to the inner edge of the lower jaw on the left ($r= –0.266$; $p=0.045$). From the comparative data of electrodontodiagnostics, it follows that the most rational option of anesthesia is combined, which gives the deepest and longest anesthesia (200 McA) and deep — above 170 McA for 150 minutes.

Conclusion. It was found that the distance from the canine tooth to the injection point on the opposite side had an average positive correlation with the sex, the distance from the mesiobuccal surface of the first mandible molar and the contact point of the first and second maxilla molars ($p<0.05$).

Keywords: *anatomical landmarks, nerve blockage, inferior alveolar nerve, computed tomography.*

INFORMATION ABOUT THE AUTHORS:
Darawsheh H.M. — https://orcid.org/0000-0002-1899-1282
Vasil'ev Yu.L. — https://orcid.org/0000-0003-3541-6068
Kashtanov A.D. — https://orcid.org/0000-0002-9648-1720
Lyakisheva A.A. — https://orcid.org/0000-0002-3828-3603
Lezhnev D.A. —https://orcid.org/0000-0002-7163-2553
Panin A.M. — https://orcid.org/0000-0001-6073-1591
Corresponding author: Darawsheh H.M. — e-mail: hadi.darawsheh@gmail.com

TO CITE THIS ARTICLE:
Darawsheh HM, Vasil'ev YuL, Kashtanov AD, Lyakisheva AA, Lezhnev DA., Panin AM. X-ray anatomical provement of the right trajectory choice during mandible regional anaesthesia. *Russian Journal of Operative Surgery and Clinical Anatomy = Operativnaya khirurgiya i klinicheskaya anatomiya (Pirogovskii nauchnyi zhurnal)*. 2022;6(2):5–12. (In Russ.). https://doi.org/10.17116/operhirurg202260215

Введение

Традиционно для местного обезболивания зубов и костей нижней челюсти применяется местная анестезия нижнего альвеолярного нерва (inferior alveolar nerve block — IANB), известная как стандартная проводниковая анестезия нижнего альвеолярного нерва, или анестезия Холстеда [1]. В литературе представлено описание ряда методик и их модификаций, касающихся IANB [2]. Однако согласно данным литературы эффективность этого метода составляет всего 80—85% [3—6]. Это вызвано тем, что стоматолог может сделать технические ошибки, например, неправильно расположить ориентир или наклонить шприц. Кроме того, анатомическая изменчивость и дополнительная иннервация также могут быть проблемами для успешного проведения анестезии нижней челюсти [7]. Ключевые ориентиры, такие как нижнечелюстное отверстие, могут быть разными [8].

Сообщалось, что сравнительно невысокая эффективность проводникового обезболивания на нижней челюсти в основном связана с техническими ошибками введения местного анестетика [9] и особенностями анатомии челюстно-лицевой области [10]. Кроме того, некоторые стоматологи могут не идентифицировать анатомические ориентиры, полезные при проведении блокады нижнего альвеолярного нерва [11, 12]. В связи с изложенным актуален анализ анатомических ориентиров для обезболивания нижнего альвеолярного нерва по данным компьютерной томографии (КТ), так как КТ является эффективным методом наведения иглы для осуществления блокады благодаря наличию четких костных ориентиров [13].

Мы подтвердили эффективность техники обезболивания нижнего альвеолярно нерва с помощью электроодонтодиагностика (ЭОД), был достигнут высокий уровень (100%) субъективного онемения в соответствии с восприятием пациентами общего онемения и онемения губ классической методики. ЭОД по индивидуальным ориентирам до измерения составил 5,5 мкА, через 5 мин — 79,6 мкА, через 10 мин — 88,2 мкА и через 30 мин — 95,1 мкА. Из сравнительных данных ЭОД следует, что оптимальным вариантом анестезии является комбинированный, которой дает наиболее глубокую и продолжительную анестезию (до 100 МкА) и глубокую — выше 90 МкА в течение 150 мин. Ды-

Таблица 1. **Анализируемые параметры**

Table 1. **Analyzed parameters**

№	Параметр	Обозначение
1.	Расстояние от срединной межрезцовой линии до заднего края нижней челюсти (мыщелкового отростка)	L
2.	Расстояние от клыка до заднего края нижней челюсти (мыщелкового отростка)	R
3.	Черепные индексы (продольный, поперечный, лицевой)	
4.	Ширина ветви нижней челюсти (через отверстие)	L
5.	Длина ветви нижней челюсти (край — вырезка)	L
6.	Длина нижней челюсти (край — мыщелковый отросток)	L
7.	Расстояние от края нижней челюсти до отверстия/язычка	(L)—L
8.	Расстояние от мезиобуккальной поверхности первого моляра нижней челюсти и точки контакта первого и второго моляров верхней челюсти	D
9.	Расстояние от точки входа нерва до вырезки	R
10.	Расстояние от точки входа нерва до мыщелкового отростка	L
11.	Расстояние от точки входа нерва до угла нижней челюсти	R.n.-a.i.m
12.	Расстояние от точки входа нерва до внутреннего края нижней челюсти	R.n.
13.	Расстояние от клыка до точки вкола на противоположной стороне	DRL
14.	Ширина нижней челюсти (ямка — ямка)	M

хательный вариант обезболивания оказывает чуть ниже анестезирующий эффект краткосрочного действия. Каталептический вариант дает еще меньший обезболивающий эффект, чем дыхательный, но с длительным сроком действия. Экстрасенсорный и гипнотический варианты показали приблизительно одинаковые результаты как по глубине, так по продолжительности анестезии.

Цель исследования — рентгенанатомическим путем определить оптимальную траекторию проведения проводникового обезболивания на нижней челюсти и клинически оценить ее эффективность.

Материал и методы

С целью повышения эффективности и безопасности проводникового обезболивания нижнего альвеолярного нерва нами были проведены измерения по данным КТ челюстей у 57 пациентов (35 мужчин и 22 женщины) в возрасте 53,37±1,83 года с различным типом черепа. Анализируемые параметры представлены в **табл. 1**.

Сравнение и анализ результатов исследования проводили в программе Statistical Package for Social Sience (IBM SPSS Statistics 23). Использовался критерий *t* Стьюдента для оценки статистической значимости различий между выборками, а также коэффициент корреляции Пирсона. Статистически значимыми считали различия при $p<0,05$. Результаты приведены в виде $M \pm m$, где M — среднее арифметическое, m — ошибка среднего арифметического.

Эффективность методики местной анестезии была объективно оценена при помощи ЭОД первого моляра у добровольцев: 57 пациентов (35 мужчин и 22 женщины) в возрасте 53,37±1,83 года на базе стоматологической клиники ООО «Вин-клиник», Москва. Исследование электровозбудимости пульпы зуба первого моляра на стороне инъекции проводили через 5, 10 и 30 мин от момента начала исследования.

Перед исследованием пациенты были проинформированы об этапах исследования, о применяемых препаратах и профиле безопасности местных анестетиков. После подписания информированного добровольного согласия на исследование было проведено местное обезболивание с использованием одноразовых карпульных шприцев Артиджект местным анестетиком на основе 4% артикаина с вазоконстриктором 1:200 000 (Inibsa dental).

Методика процедуры была следующей: пациенту предлагалось удерживать включенную кнопку на нейтральном электроде (предварительно обернув его увлажненной марлей), который пациент фиксировал в руке. При исследовании зуба проводили прикладывание активного электрода, через который осуществлялась передача электрического тока на зуб до тех пор, пока пациент не начинал ощущать минимальный дискомфорт. При этом осуществлялось размыкание электрической цепи путем разжатия кнопки, а цифровое табло аппарата сохраняло последнее показание тока. Критерием наступления пульпарной аналгезии служила величина от 92 до 100 мкА.

Результаты

Данное исследование относится к неконтролируемым, так как отсутствует группа контроля.

По черепному индексу все исследуемые были разделены на 3 группы: долихокрания — 52 пациента; мезокрания — 1 пациент; брахикрания — 4 пациента.

По морфологическому лицевому индексу (IFM) Izard пациенты имели следующие типы лица:

— широкое лицо в исследуемой выборке отсутствовало;

— среднее лицо — у 1 пациента;

— узкое лицо — у 56 пациентов.

В результате исследования мы выявили различия в следующих параметрах в зависимости от пола:

1. Расстояние от срединной межрезцовой линии до заднего края нижней челюсти (у мужчин — 92,14±1,12 мм, у женщин — 88,17±1,13 мм; $p<0,05$).

2. Черепные индексы: поперечный (у мужчин — 117,78±2,52, у женщин — 108,55±1,57; $p<0,05$), лицевой (у мужчин — 129,92±1,11, у женщин — 115,48±1,43; $p<0,05$).

3. Ширина ветви нижней челюсти (через отверстие): слева у мужчин — 33,42±0,49 мм, у женщин — 30,67±0,54 мм ($p<0,05$); справа у мужчин — 33,44±0,53 мм, у женщин — 30,85±0,55 мм ($p<0,05$).

4. Длина ветви нижней челюсти (край — вырезка): у мужчин — 50,83±0,74 мм, у женщин — 47,53±0,81 мм ($p<0,05$).

5. Расстояние от мезиобуккальной поверхности первого моляра нижней челюсти и точки контакта первого и второго моляров верхней челюсти (DR у мужчин 84,59±0,79 мм, у женщин — 77,25±0,88 мм; $p<0,05$; DL у мужчин — 84,85±0,81 мм, у женщин — 80,73±0,83 мм; $p<0,05$; UR у мужчин — 82,66±0,62 мм, у женщин — 78,62±0,82 мм; $p<0,05$).

6. Расстояние от точки входа нерва до угла нижней челюсти (слева у мужчин — 26,16±0,68 мм, у женщин — 23,69±0,64 мм; $p<0,05$; справа у мужчин — 26,78±0,73 мм, у женщин — 23,24±0,63 мм; $p<0,05$).

7. Расстояние от клыка до точки вкола на противоположной стороне (DRL у мужчин — 86,48±0,54 мм, у женщин — 83±0,69 мм; $p<0,05$; DLR у мужчин — 86,02±0,52 мм, у женщин — 82,62±0,55 мм; $p<0,05$).

8. Ширина верхней челюсти под носом (у мужчин — 46,15±1,76 мм, у женщин — 41,27±0,94 мм; $p<0,05$).

При этом необходимо обратить внимание, что женщины были старше мужчин (возраст мужчин — 49,86±2,14 года, женщин — 58,95±2,97 года; $p<0,05$). Однако лишь некоторые параметры имели статистически значимую корреляцию с возрастом:

1) поперечный черепной индекс ($r= -0,282$; $p=0,033$).

2) расстояние от точки входа нерва до внутреннего края нижней челюсти слева ($r= -0,266$; $p=0,045$).

Как мы видим, в большинстве случаев корреляция с возрастом была слабая или очень слабая.

Кроме того, выявлено, что расстояние от клыка до точки вкола на противоположной стороне имело среднюю положительную корреляцию с полом, расстоянием от мезиобуккальной поверхности первого моляра нижней челюсти и точки контакта первого и второго моляров верхней челюсти ($p<0,05$).

Результаты исследования представлены в **табл. 2, 3**.

Поиск целевого пункта для выполнения обезболивания нижнего альвеолярного нерва с помощью КТ достигла высокого уровня субъективного онемения (100%) в соответствии с восприятием пациентами общего онемения и онемения губ по классической методике. Существенной разницы по эффективности анестезии, связанной с полом или возрастом пациентов, не обнаружено. Однако для оперативного вмешательства на пульпе зуба определено, что выполнение предложенного способа с помощью КТ приводит к более эффективному результату, что особенно важно при лечении необратимых пульпитов. Более медленное начало пульпарной анестезии после мандибулярной анестезии обнаружено при выполнении классической методики. Это исследование предполагает, что использование индивидуального метода может обеспечить более высокую эффективность метода обезболивания.

Обсуждение

В базах данных PubMed, Cochrane Library и e-library по ключевым словам был проведен поиск среди англо- и русскоязычных работ для сравнения с результатами нашего исследования **(см. рисунок)** [7, 10, 14—17].

В настоящее время среди многообразия различных способов анестезии нижнего альвеолярного нерва нет универсального способа, который бы основывался на топографоанатомических данных. Ориентиром для анестезии врачи чаще всего используют крыловидно-нижнечелюстную складку. Однако при введении иглы медиальнее крыловидно-нижнечелюстной складки возможны распространение анестезии на ткани ротоглотки и повреждение медиальной крыловидной мышцы с последующим развитием контрактуры нижней челюсти [18]. Поэтому блокада нижнего альвеолярного нерва требует точной идентификации анатомического расположения нижнечелюстного отверстия, которое варьирует у разных пациентов [19], что подтверждено и в нашем исследовании.

В связи с этим актуальным остается определение четких анатомических ориентиров, которые можно установить при помощи КТ. Обратим внимание, что основная цель блокадной анестезии нижней челюсти — обезболить заднюю ветвь нижнечелюстного нерва и его дистальные ветви [20]. Внекостный ход нижнечелюстного нерва идет преимущественно в крыловидно-нижнечелюстном пространстве (КНП) [5]. Однако сложность представляет то, что КНП не находится на КТ с шагом более 3 мм [18].

Схожие результаты можно обнаружить в исследовании N. Caillieux и соавт. [6], целью которого было создание ангулятора для блокады нижнего альвеолярного нерва. Анализ 40 осевых томоденситометрических разрезов позволил спроектировать и сохранить наиболее подходящую конфигурацию ангулятора. Ангулятор сконфигурирован для надежной и воспроизводимой инъекции обезболивающего раствора выше и позади отверстия нижней челюсти для инфильтрации нижнего альвеолярного нерва [21].

Таблица 2. **Результаты измерения челюстей**

Table 2. **Mandible measurement results**

Показатель	Среднее	Стандартная ошибка	Среднеквадратичное отклонение
Возраст	53,3684	1,82859	13,80558
Расстояние от срединной межрезцовой линии до заднего края НЧ (мыщелкового отростка) — R	90,6111	0,84845	6,40567
Расстояние от срединной межрезцовой линии до заднего края НЧ (мыщелкового отростка) — L	90,4923	0,85802	6,47788
Расстояние от клыка до заднего края НЧ (мыщелковогоотростка) (одностороннее) — R	81,9137	0,92650	6,99495
Расстояние от клыка до заднего края НЧ (мыщелковогоотростка) (одностороннее) — L	81,8796	0,93216	7,03766
Черепные индексы — Продольный	182,0196	2,35869	17,80771
Черепные индексы — Поперечный	114,2174	1,75861	13,27723
Черепные индексы — I	63,3128	1,25103	9,44504
Лицевой индекс	124,3453	1,28128	9,67348
Ширина ветви нижней челюсти (через отверстие) — L	32,3596	0,40487	3,05667
Ширина ветви нижней челюсти (через отверстие) — R	32,4381	0,41978	3,16930
Длина ветви НЧ (край — вырезка)	49,5588	0,58854	4,44342
Длинна НЧ (край — мыщелковый отросток)	58,0233	1,22085	9,21725
Расстояние от края НЧ (E) до отверстия / язычка (L) — L	14,4325	0,37990	2,86821
Расстояние от края НЧ (E) до отверстия/язычка (L) — R	14,6077	0,33332	2,51651
DR	81,7554	0,75760	5,71978
DL	83,2556	0,64539	4,87260
UR	81,1032	0,55661	4,20231
UL	83,1218	0,52476	3,96188
Расстояние от точки входа нерва до вырезки — L	21,8926	0,53782	4,06047
Расстояние от точки входа нерва до вырезки — R	20,8446	0,49906	3,76783
Расстояние от точки входа нерва до мыщелкового отростка — L	33,3784	0,68022	5,13557
Расстояние от точки входа нерва до мыщелковогоотростка — R	31,4081	0,59642	4,50288
Расстояние от точки входа нерва до угла НЧ — L	25,2060	0,50779	3,83371
Расстояние от точки входа нерва до угла НЧ — R	25,4132	0,55460	4,18713
Расстояние от точки входа нерва до внутреннего края НЧ — L	19,0754	0,41732	3,15069
Расстояние от точки входа нерва до внутреннего края НЧ — R	19,2814	0,45810	3,45857
DRL	85,1496	0,48850	3,62283
DLR	84,7262	0,44864	3,32721
URL	82,1435	1,64475	12,19776
ULR	81,8695	1,62626	12,06063

Примечание. НЧ — нижняя челюсть.

Таблица 3. **Обобщенные данные электроодонтодиагностики пульпы зубов при использовании классической и навигационной техник проводникового обезболивания на нижней челюсти**

Table 3. **Data of the electronic pulp test using classical and navigation techniques of the IANB**

Методика электроодонтодиагностики	До измерения	5 мин	10 мин	30 мин
Классическая	5,7	74,4	85,6	89,2
По индивидуальным ориентирам	5,5	79,6	88,2	95,1

Результаты, полученные с помощью ангулятора, подтверждают результаты томоденситометрического подхода, который позволил его сконфигурировать: трехмерные реконструкции показали, что кончик иглы располагается в 91,6% случаев в заднем верхнем квадранте на расстоянии от 7,0 до 14,0 мм кпереди от заднего края ветви нижней челюсти [22]. При инфильтрации вручную положительные результаты анестезии были получены только в 58,3% случаев [6].

В связи с этим следует провести клинические исследования, чтобы оценить эффективность ангулятора на большей популяции пациентов. Отметим, что в данной работе отсутствовала группа контроля.

Несмотря на то, что в литературе описано много методов блокады нижнего альвеолярного нерва, большинство стоматологов до сих пор используют традиционный метод блокады. Чтобы выбрать наиболее подходящую технику, стоматолог должен быть

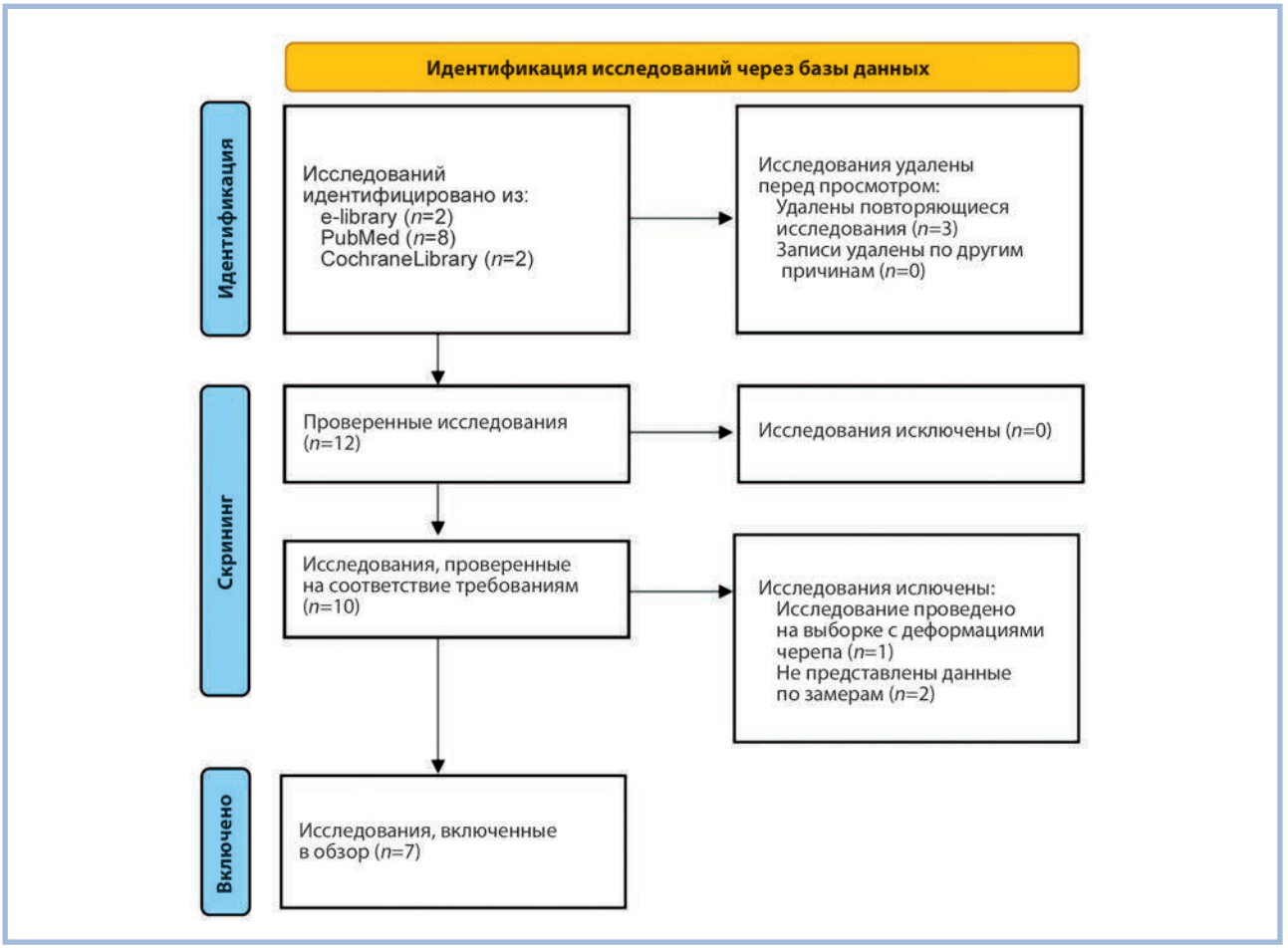

Блок-схема поиска исследований.

Research search flowchart.

полностью осведомлен о различных этапах. Точно также необходимо признать и принять во внимание преимущества и недостатки каждого подхода, равно как и показания, связанные с их применением [11, 23, 24].

С учетом топографо-анатомических особенностей нижнечелюстного нерва при прохождении его в подвисочном и крыловидно-нижнечелюстном пространствах утверждение С.Н. Вайсблата, что наиболее надежными целевыми пунктами блокад следует считать места выхода нерва из овального и входа его в нижнечелюстное отверстие является фундаментальной рекомендацией при проведении известных методик блокад и разработке новых [25]. Для более точного проведения техники обезболивания нижнечелюстного отверстия целесообразно использование анатомических ориентиров и рекомендаций, ранее предложенных нами.

Выводы

1. Расстояние от края нижней челюсти до отверстия было больше и варьировало в зависимости от стороны (справа 14,43±0,38 мм, слева 14,61±0,33 мм).

2. Расстояние от клыка до точки вкола на противоположной стороне имело среднюю положительную корреляцию с полом, расстоянием от мезиобуккальной поверхности первого моляра нижней челюсти и точке контакта первого и второго моляров верхней челюсти ($p<0,05$).

3. Исследование электровозбудимости пульпы первого моляра после обезболивания препаратом на основе 4% артикаина с эпинефрином 1:200 000 (Inibsa Dental) по предлагаемой методике выявило последовательное снижение показателя во времени, достигающего на 5-й минуте исследования 88,2 мкА, что свидетельствует о высокой эффективности предлагаемого способа, а сохранение высоких показателей к 30-й минуте (94,9 мкА) о точности инъекции.

Участие авторов:

Концепция и дизайн исследования — Х.М. Дарауше, Ю.Л. Васильев, А.М. Панин

Сбор и обработка материала — Х.М. Дарауше, А.Д. Каштанов

Статистическая обработка — Х.М. Дарауше, А.А. Лякишева

Написание текста — Х.М. Дарауше
Редактирование — Ю.Л. Васильев, Д.А. Лежнев, А.М. Панин

Participation of authors:

Concept and design of the study — H.M. Darawsheh, Yu.L. Vasil'ev, A.M. Panin
Data collection and processing — H.M. Darawsheh, A.D. Kashtanov
Statistical processing of the data — H.M. Darawsheh, A.A. Lyakisheva
Text writing — H.M. Darawsheh
Editing — Yu.L. Vasil'ev, D.A. Lezhnev, A.M. Panin

Авторы заявляют об отсутствии конфликта интересов.

The authors declare no conflicts of interest.

ЛИТЕРАТУРА/REFERENCES

1. Miller RD. *Miller's Anesthesia*. 7th ed. Philadelphia: Churchill Livingstone Elsevier; 2017.
2. Thakur N, Kumar A, Singh P, Gopalakrishnan D, Mishra BP, Jha MS. Assessment of anatomical variations of mandibular canal depicted in panoramic radiography. *J Pharm Bioallied Sci*. 2021;13(suppl 2):1394-1397. https://doi.org/10.4103/jpbs.jpbs-224-21
3. Aggarwal V, Singla M, Miglani S, Kohli S. Efficacy of articaine versus lidocaine administered as supplementary intraligamentary injection after a failed inferior alveolar nerve block: a randomized double-blind study. *J Endod*. 2019;45(1):1-5. https://doi.org/10.1016/j.joen.2018.09.012
4. Ahmed S, Tabassum N, Al Dayel O, Bamusa B, Zakirulla M, Binyahya FA. Stumbling block for inferior alveolar nerve block in predoctoral students: An analytical observational study and review of literature of mandibular nerve block techniques. *J Family Med Prim Care*. 2021;10(4):1633-1638. https://doi.org/10.4103/jfmpc.jfmpc-282-20
5. Afkhami F, Pirmoazen S, Ardestani A, Fard MJK. Comparative evaluation of anesthetic efficacy of inferior alveolar nerve block and inferior alveolar nerve block plus buccal or lingual infiltration using articaine in mandibular molars with irreversible pulpitis: a preliminary prospective randomized single-blind clinical trial. *Quintessence Int*. 2021;52(9):820-826. https://doi.org/10.3290/j.qi.b1864321
6. Caillieux N. Utilisation d'un angulateur pour analgésie au foramen mandibulaire. Étude préliminaire comparative avec une technique «à main levée». *Rev Odont Stomat*. 2016;107-116.
7. Kageyama I, Maeda S, Takezawa K. Importance of anatomy in dental implant surgery. *J Oral Biosci*. 2021;63(2):142-152. https://doi.org/10.1016/j.job.2021.01.002
8. Kumar U, Aggarwal V, Sing S, Sing SP, Gauba K. Is bilateral mental incisive nerve block better than unilateral mental incisive nerve block during the endodontic management of mandibular incisors with symptomatic irreversible pulpitis? A prospective single-blind randomized clinical trial. *J Endod*. 2020;46(4):471-474.
9. Gillespie M, Gunsolly C. Clinical Practice and Cases in Emergency Medicine. Intracranial Air Embolism after Inferior Alveolar Nerve Block. *Clin Pract Cases Emerg Med*. 2020;13:649-652. https://doi.org/10.5811/cpcem.2020.7.48417
10. Kang SH, Byun IY, Kim JH, Park HK, Kim MK. Three-dimensional anatomic analysis of mandibular foramen with mandibular anatomic landmarks for inferior alveolar nerve block anesthesia. *Oral Surg Oral Med Oral Pathol Oral Radiol*. 2013;115(6):17-23. https://doi.org/10.1016/j.oooo.2011.10.038
11. Семкин В.А., Дыдыкин С.С., Кузин А.В., Согачева В.В. Анатомическое обоснование профилактики травмы язычного нерва при мандибулярной анестезии. *Стоматология*. 2015;3:21-24. Sjomkin VA, Dydykin SS, Kuzin AV, Sogachjova VV. Anatomical Rationale for lingual nerve injury prevention during mandibular block. *Stomatologia*. 2015;3:21-24. (In Russ.). https://doi.org/10.17116/stomat201594321-24
12. Петрикас А.Ж., Честных Е.В., Куликова К.В., Захарова Е.Л., Ларичкин И.О. Особенности анатомического строения области проведения проводниковых анестезий при блокаде нижнего альвеолярного нерва. *Magyar Tudományos J*. 2020;41:1. Petrikas AZh, Chestnyh EV, Kulikova KV, Zaharova EL, Larichkin IO. Features of the anatomical structure of the area of conductive anesthesia at the inferior alveolar nerve block. *Magyar Tudományos J*. 2020;41:1. (In Russ.).
13. Davoudi A, Rismanchian M, Akhavan A, Nosouhian S, Bajoghli F, Haghighat A, Arbabzadeh F, Samimi P, Fiez A, Shadmehr E, Tabari K, Jahadi S. A brief review on the efficacy of different possible and nonpharmacological techniques in eliminating discomfort of local anesthesia injection during dental procedures. *Anesth Essays Res*. 2016;10:13-16. https://doi.org/10.4103/0259-1162.167846
14. Lee CR, Yang HJ. Alternative techniques for failure of conventional inferior alveolar nerve block. *J Dent Anesth Pain Med*. 2019;19(3):125-134. https://doi.org/10.17245/jdapm.2019.19.3.125
15. Rajvanshi H, Ernest S, Effendi H, Afridi S, Chhabra M, Kaur N. Failureofinferi oral veolarnerve block (ianb) and techniquestoavoidit. *Eur J Biomed*. 2016;9:207-210.
16. Sarfaraz I, Pascoal S, Macedo JP, Salgado A, Rasheed D, Pereira J. Anesthetic efficacy of Gow-Gates versus inferior alveolar nerve block for irreversible pulpitis: a systematic quantitative review. *J Dent Anesth Pain Med*. 2021;21(4):269-282. https://doi.org/10.17245/jdapm.2021.21.4.269
17. Vasil'ev Y, Paulsen F, Dydykin S, Bogoyavlenskaya T, Kashtanov A. Structural features of the anterior region of the mandible. *Ann Anatomy — AnatomischerAnzeiger*. 2021;233:151-589.
18. Зерзева Е.Д., Абрамян А.А. Метод сравнительной оценки различных видов мандибулярной анестезии (блокада нижнего луночкового нерва). *Вестник СМУС74*. 2016;4:15. Zerzeva ED, Abramjan AA. The method of comparative evaluation of mandibular anesthesia (blocked of the lower alveolar nerve). *Vestnik SMUS74*. 2016;4:15. (In Russ.).
19. Howait M, Basunbul GI. Prevalence of Failed Inferior Alveolar Nerve Block (IANB) in Achieving Pulpal Anaesthesia in Mandibular Molars with Symptomatic Irreversible Pulpitis. *Egyptian Dental J*. 2019;771-776.
20. Vranckx M, Geerinckx H, Gaêta-Araujo H, Leite AF, Politis C, Jacobs R. Do anatomical variations of the mandibular canal pose an increased risk of inferior alveolar nerve injury after third molar removal? *Clin Oral Invest*. 2022;26(1):931-937. https://doi.org/10.1007/s00784-021-04076-3
21. Tobe M, Suto T, Saito S. The history and progress of local anesthesia: multiple approaches to elongate the action. *J Anesth*. 2018;32:632-636.
22. Tsukimoto S, Takasugi Y, Aoki R, Kimura M, Konishi T. Inferior alveolar nerve block using the anterior technique to anesthetize buccal nerve and improve anesthesia success rates for third molar extraction: a randomized controlled trial and magnetic resonance imaging evaluation. *J Oral Maxillofac Surg*. 2019;77(10):2004-2016. https://doi.org/10.1016/j.joms.2019.04.021
23. Васильев Ю.Л., Рабинович С.А., Дыдыкин С.С., Бекетов В.Д., Чиликов В.В. Оценка эффективности применения компрессионного метода при инфильтрационной анестезии для обезболивания жевательных зубов на нижней челюсти. *Стоматология*. 2021;1(100):60-66

Vasil'ev Y, Rabinovich SA, Dydykin SS, Beketov VD, Chilikov VV. Evaluation the effectiveness of the compression method for infiltration anesthesia of the mandibular molars. *Stomatologiya*. 2021;1(100):60-66. (In Russ.).
https://doi.org/10.17116/stomat202110001160

24. Каштанов А.Д., Дарауше Х.М., Васильев Ю.Л. Обзор различных устройств для облегчения проведения мандибулярной анестезии. *Российская стоматология*. 2021;3(14):14-20.
Kashtanov AD, Daraushe HM, Vasil'ev Y.Overview of various devices for mandibular anesthesia. *Rossiiskaya stomatologiya*. 2021;3(14):14-20. (In Russ.).
https://doi.org/10.17116/rosstomat20211403114

25. Бакиев Б.А., Базарбаев Н.Р., Фетисова Н.П., Базарбаева Э.Н., Бакиев А.Б. Сравнительная оценка эффективности методов психосенсорной анестезии на основе электроодонтометрических исследований. *Международный журнал прикладных и фундаментальных исследований*. 2016;11-3:425-429.
Bakiev BA, Bazarbaev NR, Fetisova NP, Bazarbaeva EN, Bakiev AB. Comparative evaluation of the effectiveness of the methods psychosry anesthesia based on electro odontometricalresearch. *Mezhdunarodnyi zhurnal prikladnykh i fundamental'nykh issledovanii*. 2016;11-3:425-429 (In Russ.).

Поступила 25.02.2022

Received 25.02.2022

Принята к печати 24.03.2022

Accepted 24.03.2022