DOI: 10.36377/1683-2981-2019-17-4-12-15

Модифицированный способ ментальной анестезии по методу маламед с применением устройства Ушницкого-Чахова

Чахов А.А., к.м.н.
Ушницкий И.Д., д.м.н.
Исаков Л.О., к.м.н.
Федеральное государственное автономное образовательное учреждение высшего образования «Северо-Восточный федеральный университет имени М.К. Аммосова» Республика Саха (Якутия), г. Якутск

Резюме

В настоящее время повышение качества оказываемой стоматологической помощи населению имеет важное значение, где постоянный поиск эффективных методов местной анестезии является актуальной проблемой.

Цель. *На основании комплексного краниометрического, рентгенологического и клинического исследований разработать модифицированный способ ментальной анестезии по методу С. Маламед.*

Материалы и методы. *Проведено изучение анатомо-топографических особенностей подбородочного отверстия на 91 нижнечелюстных костях. Кроме того, для изучения топографии подбородочного отверстия применяли результаты компьютерной томографии (82 снимка). Полученные данные составляли основу для разработки устройства Ушницкого-Чахова для проведения ментальной анестезии по методу С. Маламед и модифицировать способ ментальной анестезии по методу С. Маламед, где блокада резцовой ветви нижнего луночкового и подбородочного нервов проводилась у 106 человек.*

Результаты. *Проведенное комплексное анатомо-топографические исследование передней ширины,. высоты симфиза и тела нижней челюсти, а также расстояния от верхнего края подбородочного отверстия до окклюзионной поверхности и расстояния от нижнего края подбородочного отверстия до нижнего края нижней челюсти выявило наличие вариабельности их показателей.*

На основании полученных результатов нами было разработано устройство для проведения ментальной анестезии по методу С. Маламед, которое применяли для блокады резцовой ветви нижнего луночкового и подбородочного нервов. Проведенные клиническая оценка и анализ выявили наличие определенных преимуществ применения данного устройства, связанные с более точным индивидуальным определением топографии подбородочного отверстия и глубины погружения иглы, что не всегда учитывается при проведении ментальной анестезии по методу С. Маламед. При этом через 5-7 минут наблюдается стойкий эффект анестезии в области иннервации подбородочного и резцовой ветви нижнего луночкового нервов. При этом зона обезболивания соответствует стандартной методике ментальной анестезии по методу С. Маламед.

Выводы. *Модифицированный способ ментальной анестезии по методу С. Маламед с применением устройства Ушницкого-Чахова для проведения ментальной анестезии обеспечивает более точное определение глубины погружения инъекционной иглы к подбородочному отверстию с учетом индивидуальных особенностей, что минимизирует травму подбородочного сосудисто-нервного пучка и повышает обезболивающий эффект.*

Ключевые слова: *нижняя челюсть, анатомия и топография, подбородочное отверстие, ментальная анестезия.*

Для цитирования: *Чахов А.А., Ушницкий И.Д., Исаков Л.О. Модифицированный способ ментальной анестезии по методу Маламед с применением устройства Ушницкого-Чахова. Эндодонтия today. 2019; 17(4):12-15. DOI: 10.36377/1683-2981-2019-17-4-12-15.*

The modified mental anesthesia by malamed technique with Ushnitsky-Chahov's device

A.A. Chakhov, Ph.D.
I.D. Ushnitsky, DMS
L.O. Isakov, Ph.D.
"North-Eastern federal university named after M.K. Ammosov", Sakha Republic, Yakutsk

Abstract

Nowadays the dental help quality improvement to the population is important. Constant search of effective methods of local anesthesia is a relevant issue.

Aim. *The objective is to develop the modified way of mental anesthesia by S. Malamed technique on the basis of complex craniometrical, radiological and clinical researches.*

Materials and methods. *Anatomical-topographical features of mental foramen of 91 mandibular bones have been studied. Besides, computer tomography results (82 images) were applied to study mental foramen topography. The obtained data made a basis for development of Ushnitsky-Chakhov's device for carrying out mental anesthesia*

by S. Malamed technique and to modify mental anesthesia by S. Malamed technique where blockade of incisal branch of the lower alveolar and mental nerves was carried out at 51 patients.

Results. *The complex anatomical-topographic examination of the anterior width, altitudes of the symphysis and mandibula body, as well as the distance from the upper edge of the mental foramen to the occlusal surface and distance from the lower edge of the mental foramen to the lower edge of the mandibula has revealed the presence of variability of their indices.*

On the basis of the received results we have developed the device for carrying out mental anesthesia by S. Malamed technique which was applied to blockade incisal branch of the lower alveolar and mental nerves. The clinical assessment and analysis have revealed certain advantages of this device use, connected with more exact individual definition of topography of a mental foramen and depth of immersion of a needle that is not always considered when carrying out mental anesthesia by S. Malamed technique. At the same time the lasting effect of anesthesia in the field of innervation of mental and incisal branch of lower alveolar nerves is observed in 5-7 minutes. At the same time the zone of anesthesia corresponds to a standard technique of mental anesthesia by S. Malamed technique.

Conclusions. *The modified way of mental anesthesia by S. Malamed technique with use of Ushnitsky-Chakhov's device for carrying out mental anesthesia provides more exact determination of immersion depth of a syringe needle to a mental foramen taking into account specific features that minimizes trauma of mental neurovascular bunch and increases analgesic effect.*

Keywords: *mandible, anatomy and topography, mental foramen, mental anesthesia.*

For citation: *A.A. Chakhov, I.D. Ushnitsky, L.O. Isakov. The modified mental anesthesia by Malamed technique with Ushnitsky-Chakhov's device. Endodontics today. 2019;17(4):12-15. DOI: 10.36377/1683-2981-2019-17-4-12-15.*

АКТУАЛЬНОСТЬ ИССЛЕДОВАНИЯ

На сегодняшний день в связи с широкой распространенностью кариеса и его осложнений среди населения, стоматологическая помощь является самой массовой, где на практике широко применяются методы местной анестезии [1, 2, 3, 4, 5, 6]. Несмотря на широкое изучение обезболивания в стоматологии до конца нерешенными остаются проблемы повышение его эффективности и безопасности [7, 8]. При этом одним из эффективных способов борьбы с болью является внедрение инновационных технологий местного обезболивания в клинической стоматологии [9, 10].

Необходимо отметить, что на сегодняшний день существуют несколько способов блокады резцовой ветви нижнего луночкового и подбородочного нервов [11, 12, 13, 14, 15, 16]. Между тем, в литературных источниках имеются сведения о возможных местных осложнениях, связанные с повреждением сосудов, нервов, ишемии кожи подбородка и нижней губы [17, 18]. Анализ технологических особенностей выполнения ментальной анестезии по методу С. Маламед характеризует общие методологические особенности проведения обезболивания, где присутствует стандартная глубина погружения иглы в пределах 2-3 мм в области переходной складки, в то время как определение индивидуальной глубины погружения иглы имеет важное клиническое и практическое значение, поскольку от этого зависят не только обезболивающий эффект, но и безопасность анестезии. В связи с этим исследования, направленные на совершенствование местной анестезии в челюстно-лицевой области, являются важной клинической задачей, которые имеют теоретическое, научное и практическое значение.

Целью работы является на основании комплексного краниометрического, рентгенологического и клинического исследований разработать модифицированный способ ментальной анестезии по методу С. Маламед.

МАТЕРИАЛ И МЕТОДЫ ИССЛЕДОВАНИЯ

Проведено изучение анатомо-топографических особенностей подбородочного отверстия на 91 нижнечелюстных костях (49 мужских, 42 женских) с применением штангенциркуля с определением март. 67. Биом. Zz. Передняя ширина; март. 69. Биом. h1. Высота симфиза; март. 69 (1). Высота тела; расстояния от верхнего края подбородочного отверстия до окклюзионной поверхности и расстояния от нижнего края подбородочного отверстия до нижнего края нижней челюсти. Исследования проводились на базах кафедр терапевтической, хирургической, ортопедической стоматологии и стоматологии детского возраста, нормальной и патологической анатомии, оперативной хирургии с топографической анатомией и судебной медицины, стоматологической поликлиники Медицинского института ФГАОУ ВО «Северо-Восточный федеральный университет имени М.К. Аммосова». Кроме того, для изучения топографии подбородочного отверстия применяли результаты компьютерной томографии, проведенные на стоматологическом томографе «KaVo OP300 Maxio» с функцией 3D исследования (Германия) с программным обеспечением «OnDemand3D™» для 3D диагностики (82 снимка) на базе стоматологической клиники ООО «Адантис», (Якутск). Полученные данные составляли основу для разработки устройства Ушницкого-Чахова для проведения ментальной анестезии по методу С. Маламед [19] и модифицировать способ ментальной анестезии по методу С. Маламед [20], где блокада резцовой ветви нижнего луночкового и подбородочного нервов проводилась у 106 человек в возрасте от 21 до 40 лет, обратившихся по поводу эндодонтического лечения зубов.

Обследование осуществляли в соответствии с этическими принципами проведения научных медицинских исследований с участием человека, определенными Хельсинской декларацией Всемирной медицинской ассоциации (1964, ред. 2000), и требованиями, изложенными в основных нормативных документах РФ по клиническим исследованиям. Все обследованные предварительно дали добровольное согласие на участие в исследованиях (протокол этической комиссии Медицинского института ФГАОУ ВО «Северо-Восточный федеральный университет имени М.К. Аммосова» №15 от 31 октября 2018 года).

Статистическая обработка данных исследования проводилась по стандартным методам вариационной статистики с вычислением средней величины, среднеквадратической ошибки с помощью пакетов прикладных программ «Microsoft Excel» 2010.

РЕЗУЛЬТАТЫ ИССЛЕДОВАНИЯ

Полученные анатомические и топографические показатели подбородочного отверстия нижней челюсти представляют наличие определенных их особенно-

стей. Так, средний показатель по Март. 69 (1) – высота тела у мужчин и женщин составляет 28,22+0,19 мм. При этом минимальные и максимальные расстояния от верхнего края подбородочного отверстия до окклюзионной поверхности у мужчин и женщин соответственно составляли 21,0+0,20 и 19,2+0,24 мм, а также 31,0+0,13 и 30,0+0,12 мм. Между тем, средние показатели у мужчин составляли 24,62+0,07 мм, тогда как у женщин данная величина была на уровне 24,44+0,12 мм. Тем временем минимальный и максимальный общие показатели мужчин и женщин находились в пределах цифровых 19,2+0,16 и 31,0+0,09 мм, где средний показатель составил 24,58+0,07 мм.

С учетом результатов проведенных анатомо-топографических исследований нижней челюсти было разработано устройство для проведения ментальной анестезии по методу С. Маламед (рис. 1 а, б). Устройство состоит из 9 основных составляющих компонентов. На задней части корпуса устройства 1 располагается зажим 2 с пружиной 3, где один конец представлен ручкой, который находится под углом 45°, а другой конец – рабочей частью в виде выступа 2 б, повторяющий анатомическую форму шейки премоляра, который позволяет улучшить фиксацию устройства в области шейки нижних премоляров, что дает возможность использовать устройство, как с правой, так и с левой сторон. На основном регулирующем винте 4 прикреплена поперечная передвижная ограничительная планка 5 для установки и ограничения глубины погружения иглы с помощью градуированной шкалы 6, а дополнительный регулирующий винт 7 имеет опорную площадку 8, которая располагается на жевательной поверхности нижних премоляров, что позволяет учитывать высоту клинической коронки зуба. Передняя часть устройства выполнена в виде рамки 9 дугообразной формы, которая способствует смещению нижней губы и угла рта в вестибулярную сторону, и позволяет визуализировать область переходной складки для определения места инъекции. При изготовлении деталей устройства применялся материал на основе углеродистой стали – закаленная нержавейка. Устройство стерилизуется известными способами.

Преимуществами применения данного устройства является точное индивидуальное определение глубины погружения иглы, что не учитывается при ментальной анестезии по методу С. Маламед, устанавливаемой посредством поперечной передвижной ограничительной планки, что может значительно минимизировать травму подбородочного сосудисто-нервного пучка при проведении ментальной анестезии и повысить обезболивающий эффект. При этом устройство является универсальным для выполнения ментальной анестезии, как с правой, так и левой стороны (рис. 2 а, б).

При выполнении анестезии вначале проводили определение расстояния между жевательной поверхностью и подбородочным отверстием на основании результатов компьютерной томографии, например 24 мм (рис. 3).

Модифицированный способ ментальной анестезии по методу С. Маламед проводится в определенной последовательности. Так, устройство размещается в полости рта пациента в области нижнего премоляра. Затем для фиксации устройства в полости рта разжимается зажим ручкой, который находится на задней части, и опорную площадку устанавливают на жевательную поверхность премоляра (справа или слева). При этом



Рис. 1. **Устройство для проведения ментальной анестезии по методу С. Маламед (а – вид спереди; б – вид сбоку)**

Fig. 1. **A device for conducting mental anesthesia according to the method by S. Malamed (a – frontal view; b – side view)**



Рис. 2. **Расположение устройства для проведения ментальной анестезии по методу С. Маламед на нижней челюсти (а – справа; б – слева)**

Fig. 2. **Location of the device for conducting mental anesthesia according to the method of S. Malamed in the mandibula (a – right; b – left)**

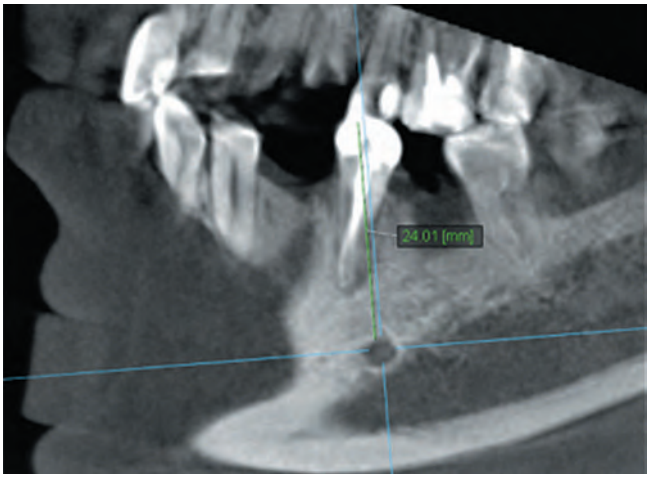

Рис. 3. **Измерение расстояния между жевательной поверхностью нижнего премоляра и подбородочным отверстием на основании данных компьютерной томографии**

Fig. 3. **Measurement of the distance between the chewing surface of the lower premolar and the mental foramen based on computed tomography data**

передняя часть устройства в виде рамки дугообразной формы располагается в область переходной складки для смещения нижней губы и угла рта в вестибулярную сторону с целью создания обзора и визуализации места вкола инъекционной иглы. Затем рабочая часть зажима с помощью дополнительного регулирующего винта устанавливается в пришеечной области первого нижнего премоляра. Далее с помощью основного регулирующего винта верхняя часть поперечной пере-

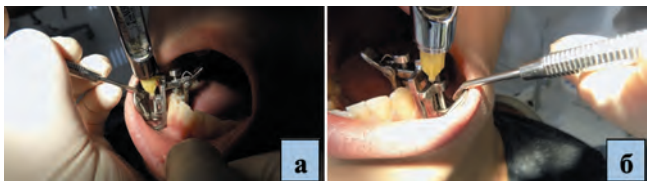

Рис. 4. **Модифицированный способ ментальной анестезии по методу С. Маламед (а – справа; б – слева)**

Fig. 4. **A modified method of mental anesthesia according to the method by S. Malamed (a – right; b – left)**

движной планки устанавливается на уровне нижней части опорной площадки по градуированной шкале. С учетом показателя расстояния между жевательной поверхностью и подбородочным отверстием, полученным на основании результатов компьютерной томографии, например 24 мм, поперечную передвижную ограничительную планку перемещают вверх на 1 мм с помощью основного регулирующего винта для исключения травмы сосудисто-нервного пучка. Карпульный шприц с длиной иглы 25 мм устанавливается вертикально в область премоляров и производится вкол в переходную складку в проекции подбородочного отверстия, что также подтверждается по данным компьютерной томографии, и продвигается до контакта канюли иглы с передвижной планкой, который соответствует расстоянию между жевательной поверхностью и подбородочным отверстием (24 мм) (рис. 4 а, б). При этом поперечная передвижная ограничительная планка является индивидуальным ограничителем глубины погружения иглы. После чего проводится аспирационная проба, где создается депо анестетика и извлекается шприц и само устройство из полости рта. Через 5-7 минут наблюдается стойкий эффект анестезии в области иннервации подбородочного и резцовой ветви нижнего луночкового нервов. При этом зона обезболивания соответствует стандартной методике ментальной анестезии по методу С. Маламед.

ВЫВОДЫ

Модифицированный способ ментальной анестезии по методу С. Маламед обеспечивает более точное определение глубины погружения инъекционной иглы к подбородочному отверстию с учетом индивидуальных особенностей расстояния между жевательной поверхностью премоляров нижней челюсти и подбородочным отверстием, а также высоты клинической коронки нижних премоляров, что минимизирует травму подбородочного сосудисто-нервного пучка и повышает обезболивающий эффект. Кроме того, выполнение модифицированного способа ментальной анестезии не требует особой наработки для применения, что немаловажно для начинающих врачей и может быть применен в клинической стоматологии в качестве альтернативного способа обезболивания нижней челюсти.

СПИСОК ЛИТЕРАТУРЫ / REFERENCES

1. Рабинович С.А. Обеспечение безопасности при проведении местной анестезии в стоматологии. Первая помощь при неотложных состояниях : уч.-метод. пособие / С.А. Рабинович, Е.В. Зорян, Ю.Л. Васильев и [и др.]. Москва. 2014. С.80.

Rabinovich S.A. Obespechenie bezopasnosti pri provedenii mestnoj anestezii v stomatologii. Pervaja pomoshh' pri neotlozhnyh sostojanijah : uch.-metod. posobie / S.A. Rabinovich, E.V. Zorjan, Ju.L. Vasil'ev i [i dr.]. Moskva. 2014. S.80.

2. Ушницкий И.Д. Стоматологические заболевания и их профилактика у жителей Севера / И.Д. Ушницкий, В.П. Зеновский, Т.В. Вилова.Москва.Наука.2008.С. 172.

Ushnickij I.D. Stomatologicheskie zabolevanija i ih profilaktika u zhitelej Severa / I.D. Ushnickij, V.P. Zenovskij, T.V. Vilova.Moskva. Nauka.2008.S. 172.

3. Сокольская О.Ю. Изменение психоэмоционального состояния детей в процессе диспансерного наблюдения у детского стоматолога / О.Ю. Сокольская // Стоматология детского возраста и профилактика. 2014.Т.13.№;2 (49). С. 27-31.

3. Sokol'skaja O.Ju. Izmenenie psihojemocional'nogo sostojanija detej v processe dispansernogo nabljudenija u detskogo stomatologa / O.Ju. Sokol'skaja // Stomatologija detskogo vozrasta i profilaktika. 2014.T.13.№;2 (49). S. 27-31.

4. Ушницкий И.Д. Клинико-физиологическая характеристика состояния органов и тканей полости рта у жителей промышленных районов Якутии / И.Д. Ушницкий, А.Д. Семенов, Е.А. Бельчусова [и др.] // Эндодонтия Today. 2016. №2.С.45-47.

Ushnickij I.D. Kliniko-fiziologicheskaja harakteristika sostojanija organov i tkanej polosti rta u zhitelej promyshlennyh rajonov Jakutii / I.D. Ushnickij, A.D. Semenov, E.A. Bel'chusova [i dr.] // Jendodontija Today. 2016. №2.S.45-47.

5. Moore P.A. Benefits and harms associated with analgesic medications used in the management of acute dental pain: An overview of systematic reviews / P.A. Moore, K.M. Ziegler, D. Lipman [et al.] // J. Am. Dent. Assoc.2018. Vol.149. №4. P.256-265.

6. Castellucci A. The use anesthesia in endodontics / A. Castellucci, K. A. Coury // Endodontics. – Florence : Tridente, 2004. P.208-354.

7. Lapidus D. Effect of premedication to provide analgesia as a supplement to inferior alveolar nerve block in patients with irreversible pulpitis / D. Lapidus, J. Goldberg, Edward H. [et al.] // The Journal of the American Dental Association. 2016. Vol. 147. №6. P.427–437.

8. Бизяев А.Ф. Обезболивание в условиях стоматологической поликлиники / А.Ф. Бизяев, С.Ю. Иванов, А.В. Лепилин [и др.]. – Москва : ГОУ ВУНМЦ МЗ РФ, 2002. С.144.

Bizjaev A.F. Obezbolivanie v uslovijah stomatologicheskoj polikliniki / A.F. Bizjaev, S.Ju. Ivanov, A.V. Lepilin [i dr.]. – Moskva : GOU VUNMC MZ RF, 2002. S.144.

9. Рабинович С.А. Современные технологии местного обезболивания в стоматологии / С.А. Рабинович. – Москва : ВУНМЦ МЗ РФ. 2000.С.144.

Rabinovich S.A. Sovremennye tehnologii mestnogo obezbolivanija v stomatologii / S.A. Rabinovich. – Moskva : VUNMC MZ RF. 2000.S.144.

10. Steinkopf S. Interaction of local anaesthetic articaine enantiomers with brain lipids : a Langmuir monolayer study / S. Steinkopf // Eur J. Pharm Sciens. 2012. Vol.47.№2. P.394-401.

11. Егоров П.М. Анализ внутриротовых способов выключения нижнего луночкового и язычного нервов / П.М. Егоров // Стоматология. 1985.№ 2. Т.64. С.51-53.

Egorov P.M. Analiz vnutrirotovyh sposobov vykljuchenija nizhnego lunochkovogo i jazychnogo nervov / P.M. Egorov // Stomatologija. 1985.№ 2. T.64. S.51-53.

12. Brignardello-Petersen R. Local anesthetic administered with a pressure syringe system probably results in less successful and insufficient anesthesia than an inferior alveolar nerve block in patients undergoing mandibular posterior tooth extractions / R. Brignardello-Petersen // J. Am. Dent. Assoc. 2018. Vol.149. №2. P.147-149.

13. Васильев Ю.Л. Особенности иннервации и обезболивания фронтального отдела нижней челюсти у пожилых пациентов / Ю.Л. Васильев, А.В. Кузин // Эндодонтия Today. 2013. №1. С.15-18.

Vasil'ev Ju.L. Osobennosti innervacii i obezbolivanija frontal'nogo otdela nizhnej cheljusti u pozhilyh pacientov / Ju.L. Vasil'ev, A.V. Kuzin // Jendodontija Today. 2013. №1. S.15-18.

• Полный список литературы находится в редакции

Конфликт интересов:
Авторы декларируют отсутствие конфликта интересов /
Conflict of interests:
The Authors declare no conflict of interests.

Поступила/Article received 7.10.2019

Координаты для связи с авторами /
Coordinates for communication with authors
Ушницкий И.Д. / I.D. Ushnitsky
E-mail: incadim@mail.ru