Аспирация при внутрикостных, интралигаментарных и интрасептальных дентальных инъекциях

А.Ж. ПЕТРИКАС, д.м.н., проф., зав. кафедрой
Д.В. МЕДВЕДЕВ, к.м.н., доц.
Кафедра терапевтической стоматологии
ГБОУ ВПО Тверская ГМА Минздрава России

Aspiration of intraossrous, intralingualary and intraseptal dental injections

A.Zh. PETRIKAS, D.V. MEDVEDEV

Резюме: **Спонгиозные (внутрикостные, интралигаментарные и интрасептальные) инъекции являются внутрикостными и, следовательно, сосудистыми. Работа посвящена характеру положительной аспирации, которая ранее не исследовалась при этих видах местной анестезии. Частота положительных аспираций при спонгиозных анестезиях составила 90% и соответствовала такой же величине клинического «успеха». Несколько большая частота этих показателей наблюдалась при ИЛА, что было обусловлено несколькими вколами на обезболивание одного зуба. Решающим фактором успешности и характером аспирации является анатомическое состояние межзубной перегородки, ее ячеистость.**
Ключевые слова: **сосудистые анестезии, аспирация, спонгиозные инъекции, внутрикостные инъекции, интралигаментарные инъекции, интрасептальные инъекции.**

Abstract: **Spongy (intraosseous, intralingualary and intraseptal) are intraosseous injection and, therefore, vascular. This paper is about the nature of positive aspiration, which has not previously been studied in these kinds of local anesthesia. The frequency of positive aspirations in spongy anesthetics was 90% and corresponded to the same value of the clinical «success». A little higher frequency of these parameters was observed at the ILA, which was due to several puncture on a single tooth anesthesia. The decisive factor in the success and the nature of aspiration is an anatomical condition of the interdental septum, its cellularity.**
Key words: **vascular anesthesia, aspiration, spongy injection, intraosseous injection, intralingualary injection, intraseptal injection.**

Введение

Положительная аспирация, появление крови в шпице при оттягивании поршня – это инъекция в сосуд; поло жительная аспирация – это случайность и ошибка; из бегайте положительной аспирации. Таковы принципы классической инъекции в мягкие ткани [1 3].

Частота положительных аспираций при традиционных анестетических инъекциях исследована многими, осо бенно американскими авторами в 1960 е годы (табл. 1) и в нашем системном обзоре [4]. Интерес к аспирации воз ник, когда обнаружилось, что картриджными шприцами, разработанными еще в 1920 году и получившими популяр ность в дентистрии, проводить ее невозможно. Только в 1970 е годы эта конструктивная ошибка была исправлена. Картриджные шприцы усложнились активными и/или пас сивными аспирационными приспособлениями. Jastak и Yagiella в 1981 году [5] суммировал накопившиеся данные.

Вопрос об аспирации при спонгиозных анестезиях никогда не вставал. Malamed в своих многочисленных руководствах по местной анестезии вынужден в ме тодическом плане на него отвечать. Его указания о ну левой частоте повторены в других руководствах [6, 7]. Нулевая частота позитивной аспирация обусловлена предположением, что все спонгиозные инъекции пред ставляют вариант инфильтрационной или проводнико вой анестезий, работающих на диффузном принципе распространения растворов. Мы доказываем их васку лярную природу [8 10].

Изучение нами аспирационного теста при внутри костной, интралигаментарной и интрасептальной инъ екциях являются пионерскими исследованиями [13 17].

ЦЕЛИ ИССЛЕДОВАНИЯ

1). Определить частоту и качество положительной аспирации при разных спонгиозных инъекциях. 2). Оце нить уровень болевой чувствительности анестезируе мых зубов в тех случаях, когда аспирационный тест был либо положительным, либо отрицательным.

МЕТОД ИССЛЕДОВАНИЯ

Предполагается проведение системного анализа работ, объединенных близкими задачами и методами их реше

Таблица 1. **Частота положительных аспираций при разных дентальных инъекциях, %**

Авторы, год	Инфильтра ционная	Мандибулярная	Внутрикостная	Интралигаментарная	Интрасептальная
Jastak,Yagiela [5]	1,9%	11,1	–	–	–
Malamed [11,12]	0,7 5,0	10 15	0	0	0

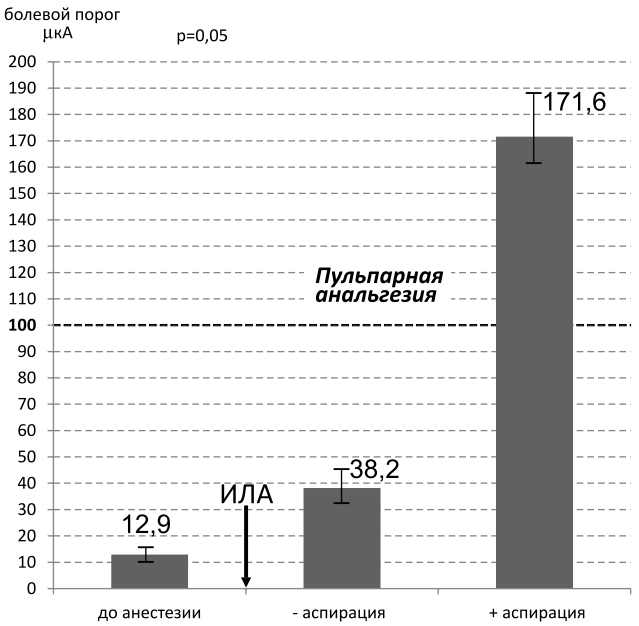

Рис. 1. *Позитивная обильная аспирация (кровь в картридже) после внутрикостной инъекции раствора артикаина с адреналином [26]*

ния. Аспирационный тест при внутрикостном введении определялся ручным оттягиванием поршня медицинского или картриджного шприца с гарпунным соединением. При интралигаментарной и интрасептальной анестезии аспирация обеспечивалась специальной функцией компьютерного шприца SleeperOne (Dental Hi Tec). Уровень обезболивания оценивался на основании изменения порога болевой чувствительности анестезируемых зубов. Использовался аппарат для электроодонтометрии (ЭОМ) ИВН 98 Пульптест Про («Каскад» Россия). Критерием наступления пульпарной анестезии служила величина 100 мкА, которая признана в отечественной эндодонтии за показатель гибели пульпы или выключения ее чувствительности [8, 19]. Исходя из особенностей спонгиозных анестезий, учитывался также максимальный показатель болевой чувствительности – 200 мка. В клинических условиях для оценки степени обезболивания использовались модификации системы VAS – вербальной рейтинговая шкала VRS (модифицированная нами в начале как анестезия полная, частичная, недостаточная, а затем как она есть или ее нет [10, 20]).

Аспирация при внутрикостной анестезии зубов (ВКА)

Внутрикостная анестезия конечностей, широко использованная советскими военными хирургами в годы Великой Отечественной войны, рассматривалась как модификация сосудистой методики Bier (1908), то есть как локальная внутривенная анестезия [22, 23]. Внутрикостное введение было, по видимому, была заимствовано у стоматологов [24, 25].

Учитывая этот факт, мы [13, 14] при внутрикостной и интрасептальной анестезии наблюдали кровь в шприце при проведении аспирации почти постоянно. В диссертационном рецензируемом исследовании, проведенном Якуповой Л. А. [15] в условиях лаборатории и в клинике, на этот факт было обращено особое внимание. Оказалось, что при успешной внутрикостной дентальной анестезии по методике Stabident положительная аспирация определялась очень часто, иногда была обильной (рис. 1). Петрикас [14] отмечал связь между легкостью введения анестетического раствора при вну

Таблица 2. **Частота положительных аспираций при внутрикостном обезболивании 66 зубов по методике Stabident [15]**

Аспирация	положительная – 60	отрицательная – 6
Эффективность	полная – 61	недостаточная – 5

Таблица 3. **Положительные и отрицательные аспирационные тесты при интралигаментарной анестезии 4% артикаина с адреналином при наличии (+) или отсутствии (–) пульпарной анальгезии**

Аспирация	Пульпарная анальгезия (+)	Пульпарная анальгезия (–)	Всего вколов
Положительная (+)	42	8	50
Отрицательная (–)	2	62	64
Итого	44	70	114

Показатель $p < 0,01$; $\chi^2 = 14,19$

Рис. 2. *Введено интрасептально 0,01 мл ртути после перфорации межзубной перегородки шиловидным инструментом. Несмотря на приложенное большое давление, чувственное ощущение инъекции не возникло [14]*

Рис. 3. *Аспирационный тест при интралигаментарной анестезии, проведенный с помощью компьютерного шприца SleeperOne [16]*

Рис. 4. *Средние величины болевого порога пульпы (мкА) нижнего первого моляра до и после ИЛА 4% артикаином с адреналином [16]*

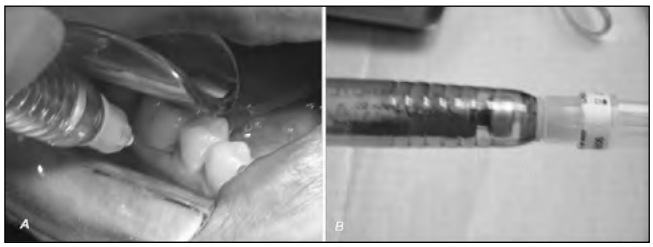

Рис. 5. *А – интрасептальная инъекции. В – картридж с аспирированной кровью после введения 0,4 мл анестезирующего раствора*

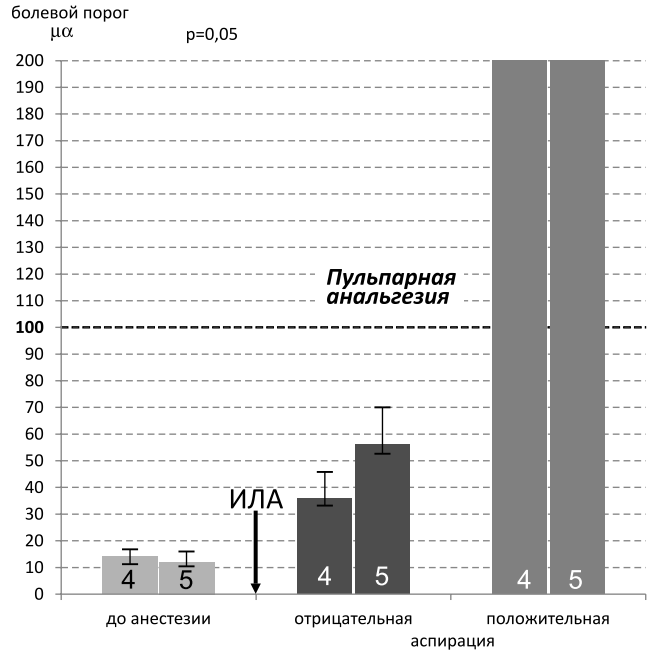

Рис. 6. *Средние величины порога болевой чувствительности (мкА) нижних первого (4) и второго (5) премоляров до и после ИСА в случаях положительной (+ красный столбец) и отрицательной (– синий столбец) аспирации [17]*

трикостной и интрасептальной инъекциях и обильно стью крови при аспирации (рис. 2).

Внутрикостное обезболивание было применено при лечении кариеса и пульпита 66 зубов. Положительная аспирация, как видно из табл. 2, почти полностью со впадала с эффективностью анестезии.

Впечатляет разница в высокой частоте положительно го аспирационного теста при ВКА – 90,1%, против 0% по Malamed. Это самое убедительное для практики доказа тельство сосудистого (венозного) введения анестетика. Высокая, почти такая же «успешность» обезболивания – 92,4%, говорит о прямой зависимости между этими по казателями. Можно считать, что положительная аспи рация – гарантия эффективности ВКА. Интересно, что при отрицательной аспирации и трудном введении у одного пациента при лечении кариеса все таки анесте зия была получена. Неэффективная анестезия, а также отрицательная аспирация совпадали с невозможно стью или большой трудностью введения раствора из за сопротивления тканей. На рис. 2 на трупе показано, что сопротивление ткани было максимальным, которое ча стично было преодолено ртутью, введенной под силь ным давлением. Это вариант вероятного несосудистого распространения инъекционной жидкости.

Аспирация при интралигаментарной анестезии зубов (ИЛА)

При использовании прессорных шприцев при спонги озных методах анестезии аспирацию провести невоз можно, так как в них конструктивно отсутствует связь толкателя с поршнем картриджа. Компьютерные шпри цы Wand, SleeperOne, где давление создается электро механическим путем и регулируется компьютерной си стемой C CLAD, позволили нам это сделать [27].

Аспирационный тест при ИЛА был проведен с помо щью компьютерного шприца SleeperOne у 36 добро вольцев при обезболивании нижнего первого моляра, самого трудного и частого зуба для обезболивания 4% раствором артикаина с адреналином 1:100 000 и 1:200 000 [16]. ИЛА, которая была «полной», согласно вербальной рейтинговой шкале VRS во всех 36 случаях (100%), но достигнута серией вколов от одного до пяти, всего 114, в среднем 3,2. Только в двух случаях анесте зия развилась после одного вкола. При каждой эффек тивной анестезии один из вколов, иногда два, был с положительной аспирацией. Положительный АТ наблю дался в виде тонкой струйки крови (рис. 4) при 50 вколах (43,9%) Отрицательный АТ определялся, соответствен но, при 64 (56,1%) из 114 вколов (табл. 3) [28, 29].

Электроодонтометрия проводилось после каждого вкола. Окончательно оценивались два показателя элек тротестирования: пульпарная анальгезия – 100 мкА, и максимальная пульпарная анестезия – 200 мкА.

Как и при внутрикостной анестезии, положительная аспирация сочеталась с пульпарной анальгезией и, на оборот, отрицательная аспирация почти всегда – с не достаточным обезболиванием.

При вколах с положительным АТ (50 вколов) пульпар ная анальгезия развивалась в 42 случаях (84%), причем в 35 (70%) наблюдениях с максимальными показателя ми ЭОМ 200 мкА (полное выключение чувствительно сти) и в семи (14%) – со сниженными ее порогами до уровня пульпарной анальгезии от 102 до 180 мкА. При выполнении восьми (16%) вколов показатели электро одонтометрии не достигали 100 мкА, хотя и были отно сительно высокими – от 60 до 90 мкА.

При отрицательном АТ (64 вкола) показатели ЭОМ 96,9% были ниже уровня 100 мкА. В двух (3,1%) случа ях, тем не менее, через 3 5 мин. пульпарная анальгезия развилась в 100 и 110 мкА.

Следовательно, интралигаментарная анестезия ниж него первого моляра почти всегда достигалась несколь

Таблица 4. **Средние величины болевого порога (мкА) нижних боковых зубов: клыка, первого и второго премоляра и первого моляра после интрасептального введения 0,4 мл 4% артикаина с эпинефрином 1:100000 с положительным аспирационным тестом у 43 субъектов**

Число исследований	Время, мин.	Нижние (Н) зубы			
		Н6	Н5	Н4	Н3
43	1 2	72	200	200	70
	5	103	200	200	72
	10	195	200	200	190
	15	123	140	154	96
	20	51	86	59	14

Таблица 5. **Частота позитивных аспираций при дентальных инъекциях, %**

Авторы, год	Инфильтрационная	Спонгиозная	Мандибулярная
Malamed, 1997, 2004	0,7 3	0	10 15
Якупова, 2006	2/98/2,1	68/76/89,4	5/61/8,2
Медведев, 2011	–	34/36/94.4	–
Бородина, 2011	1/75/1,3	43/48/89,6	7/65/10,8

кими вколами, один из которых, иногда два, был с положительной аспирацией. Только в двух из 36 анестезий (5,6%) во всех вколах аспирация была отрицательной.

Доказанное положение: позитивная аспирация при ИЛА – гарантия обезболивающего эффекта, указывает на наличие ведущего, хотя и не единственного, сосудистого компонента в механизме ИЛА. В двух случаях (отрицательный АТ), пульпарная анальгезия развилась с некоторой задержкой, видимо, за счет инъекционного давления и диффузии (инфильтрации) анестетика, то есть без явного сосудистого участия. Тем не менее, сосудистый компонент при эффективной ИЛА значительно преобладал над диффузным: 84% против 3%.

В этом логичном объяснении необходимо учитывать анатомию анестезируемого нижнего первого моляра, состоящего из двух корней.

Отсутствие пульпарной анальгезии с положительным аспирационным тестом в восьми (16%) из 50 инъекций при наличии довольно высоких показателей болевого порога к электрическому току, вероятно, обусловлено попаданием анестетика только к одному из двух корней первого моляра.

Применение ЭОМ оказалось полезной манипуляцией для подтверждения надежного контролируемого обезболивания к концу инъекции. В случаях неэффективной электротестируемой анестезии дополнительные вколы всегда решали возникшую проблему ее недостаточности.

Величина средних показателей ЭОМ в зависимости от характера аспирации представлена на рис. 4.

Средние показатели ЭОМ при 36 ИЛА после 50 вколов с положительной аспирацией составили 171,6 ± 7,9 мкА и при отрицательной после 64 вколов – 38,2 ± 3,4 мкА. Видна высокая степень достоверности различия между всеми показателями ЭОМ ($p < 0,001$). Величина ЭОМ при вколах с отрицательной аспирацией достоверно увеличивалась по сравнению с исходными данными до анестезии. Показатели ЭОМ при вколах с положительной аспирацией достоверно превышали аналогичные показатели с отрицательной аспирацией.

Таким образом, в данном наблюдении впервые изучено явление аспирации при интралигаментарной анестезии.

Аспирация при интрасептальной анестезии зубов (ИСА)

Частоту положительных аспираций при ИСА также никто не исследовал.

У 48 добровольцев в возрасте 20 31 года (студенты стоматологи) был применен компьютерный шприц SleeperOne. ИСА выполнялась на нижней челюсти одной инъекцией между премолярами 4% артикаина с адреналином 1:100 000 в дозе 0,4 мл. Использовались специальные интралигаментарные иглы длинной 9 мм и диаметром 0,3 мм Intralig S (DentalHiTec). Утечка раствора вокруг иглы говорила о неудавшейся инъекции, которые не учитывались. Инъектор обеспечивал постоянную скорость инъекции (1,0 мл МА за 102 сек.). Функция вращения инъекционной иглы при интрасептальной инъекции не использовалась. Аспирация создавалась обратным машинным оттягиванием поршня в течение 4 сек. Положительная аспирация имела место в 43 случаях из 48. Аспирация во всех случаях была скудной в виде тонкой струйки крови (рис. 5А). У пяти субъектов аспирация была отрицательной [17, 30].

Эффективность анестезии оценивалась по величине порога болевой чувствительности пульпы нижних зубов: 4, 5, а также 6, 3 и 2.

Показатели болевой чувствительности исследуемых зубов при положительной аспирации были высокими как у анестезируемых зубов, так и у соседних. Они представлены в табл. 4 и на рис. 6. У обоих премоляров через 1 2 и через 10 мин. болевые пороги были максимальными – 200 мкА.

При отсутствии крови в картридже (отрицательный АТ) в первую минуту показатели ЭОД колебались от 20 до 80 мкА. У двух из пяти субъектов постепенно развилась пульпарная аналгезия. К 10 минуте у исследуемого Н.Л. показатели чувствительности пульпы достигли 200 мкА у обоих премоляров и первого моляра и 100 мкА у клыка. У другого исследуемого – Р.Б. величина болевого порога составила 100 мкА у клыка, 150 мкА у первого и 100 мкА у второго премоляра.

Изменения болевых порогов спустя 5 10 мин. после инъекции – свидетельство того, что интрасептальная анестезия помимо главного сосудистого распределения содержит дополнительный инфильтрационный, диффузный механизм распространения анестетика в тканях.

Таким образом, аспирация – гарантия в 90% «успешной», глубокой и мгновенной интрасептальной анестезии, как минимум, в течение 10 мин. Если пульпарная анальгезия не возникла под иглой, ее можно ожидать еще 5 10 мин.

Заключение

Положительная аспирация почти всегда наблюдалась при спонгиозных инъекциях, существенно отличаясь от версии, представленной Malamed (табл. 5). Положительная аспирация, как правило, была скудной при интралигаментарной и интрасептальной инъекциях. Аспирация при внутрикостной инъекции была обильной при легком введении. Частота положительных аспираций при спонгиозных анестезиях составила 90% и соответствовала такой же величине клинического «успеха». Несколько большая частота этих показателей наблюдалась при ИЛА, что было обусловлено несколькими вколами на обезболивание одного зуба. Это означает, что решающим фактором успешности и характером аспирации являются анатомическое состояние межзубной перегородки, ее ячеистость. Глубокая перфорация альвеолярного отростка также позволяет найти эффективные рабочие ячейки.

Представлена четкая зависимость между вколом, сопровождающимся положительной аспирацией и высоким болевым порогом, и, наоборот, вколом, не проникающим в сосуд (отрицательная аспирация). При спонгиозных инъекциях, проведенных с негативной аспирацией, в единичных случаях возможно обезболивание пульпы зуба. Оно развивалось с 3 5 минутной задержкой и бо

лее низким болевым порогом анестезированных зубов. Это обусловлено инфильтрационным, диффузным распределением местного анестетика в спонгиозной кости, так как анестетик в данной анатомической ситуации не прорвался в сосуд. Соотношение сосудистого и инфильтрационного механизма при изученных спонгиозных анестезиях очень сильно смещено в пользу первого. Оно почти соответствует частоте позитивных и негативных аспираций, приблизительно, как 9:1.

Таким образом, еще раз подтверждается сосудистый характер спонгиозных инъекций.

Поступила 18.07.2013

Координаты для связи с авторами:
г. Тверь, 170100, ул. Советская, д. 4
ГБОУ ВПО Тверская ГМА Минздрава России

СПИСОК ИСПОЛЬЗОВАННОЙ ЛИТЕРАТУРЫ

1. Harris S. C. Aspiration before injection of dental local anesthetics // J. Oral Surg. 1960. №15 (4). P. 299-303.

2. ADA accepted dental therapeutics. 35 ed. – Chicago, 1973. – 340 p.

3. Malamed S. F. Handbook of local anesthesia. 5th ed. – St. Louis: CV Mosby Company, 1997, 2004.

4. Петрикас А. Ж., Медведев Д. В., Бородина О. Е., Дюбайло М. В. Случайное сосудистое введение анестетика и аспирация // Маэстро стоматологии. 2011. №2 (42). С. 29-34.

Petrikas A. Zh., Medvedev D. V., Borodina O. E., Djubajlo M. V. Sluchajnoe sosudistoe vvedenie anestetika i aspiracija // Maestro stomatologii. 2011. №2 (42). C. 29-34.

5. Jastak J. T., Yagiela J. A. Regional anesthesia of oral cavity. – StLouis: Mosby, 1981. – P. 182-187.

6. Jennifer B. W. Supplementary injections. – www.columbia.edu/itc/hs/dental/d6401/2007/supplementalBW.pdf.

7. Swift J. Q. Local Anesthesia / Annual Session Iowa Dental Association, 2009.

8. Petrikas A. Z., Jakupova L. A., Medvedev D. V., Borodina O. E. Vascular mechanism of spongious dental anesthesia // J. Israel Dental Association. 2011. V. 28. №2. P. 19-26.

9. Петрикас А. Ж., Якупова Л. А., Медведев Д. В., Дюбайло М. В. Сосудистые дентальные анестезии // Стоматология. 2011. №1. С. 68-71.

Petrikas A. Zh., Jakupova L. A., Medvedev D. V., Djubajlo M. V. Sosudistye dental'nye anestezii // Stomatologija. 2011. №1. S. 68-71.

10. Дентальные региональные спонгиозные (внутрикостные) сосудистые анестезии [Электронный ресурс]: монография / А.Ж. Петрикас [и др.]. – Электрон. дан. – Тверь, 2013. – Режим доступа: http://tvergma.ru.

Dental'nye regional'nye spongioznye (vnutrikostnye) sosudistye anestezii [Elektronnyj resurs]: monografija / A.Zh. Petrikas [i dr.]. – Elektron. dan. – Tver', 2013. – Rezhim dostupa: http://tvergma.ru.

11. Malamed S. F. Handbook of local anesthesia. 4th ed. – St.Louis: CV Mosby Company, 1997. – P. 220-227.

12. Ingle J. I., Walton R. E., Malamed S. F. et al. Ch. 9 Preparation for endodontic treatment / Ingle J. I., Bakland L. K. EdsEndodontics. 5thed. – BC Decker Inc., 2002.

13. Petrikas A. Z. Intraosseous anesthesia // Brit. dent. J. 1973. №21 (3). P. 146.

14. Петрикас А. Ж. Местная анестезия пульпы и твердых тканей зубов: Дис. … д-ра мед. наук. – Калинин, 1987. – 413 с.

Petrikas A. Zh. Mestnaja anestezija pul'py i tverdyh tkanej zubov: Dis. … d-ra med. nauk. – Kalinin, 1987. – 413 s.

15. Якупова Л. А. Внутрикостная дентальная анестезия в эксперименте и клинике: Дис. … канд. мед. наук. – Тверь, 2006.

Jakupova L. A. Vnutrikostnaja dental'naja anestezija v eksperimente i klinike: Dis. … kand. med. nauk. – Tver', 2006.

16. Медведев Д. В. Эффективность и безопасность интралигаментарной анестезии пульпы и твердых тканей зуба: Автореф. дис. … канд. мед. наук. – Тверь, 2011. – 27 с.

Medvedev D. V. Effektivnost' i bezopasnost' intraligamentarnoj anestezii pul'py i tverdyh tkanej zuba: Avtoref. dis. … kand. med. nauk. – Tver', 2011. – 27 s.

17. Ефимова О. Е. Интрасептальное обезболивание твердых тканей и пульпы зуба: методика, эффективность, осложнения: Автореф. дис. … канд. мед. наук. – Тверь, 2011. – 22 с.

Efimova O. E. Intraseptal'noe obezbolivanie tverdyh tkanej i pul'py zuba: metodika, effektivnost', oslozhnenija: Avtoref. dis. … kand. med. nauk. – Tver', 2011. – 22 s.

18. Рубин Л. Р. Электроодонтодиагностика. – М.: Медицина, 1976. – 136 с.

Rubin L. R. Elektroodontodiagnostika. – M.: Medicina, 1976. – 136 s.

19. МЗ СССР, Фармкомитет. Методические рекомендации по клиническим испытаниям местных анестетиков в стоматологической практике (Издание официальное). – М., 1984. – 18 с.

MZ SSSR, Farmkomitet. Metodicheskie rekomendacii po klinicheskim ispytanijam mestnyh anestetikov v stomatologicheskoj praktike (Izdanie oficial'noe). – M., 1984. – 18 s.

20. Breivik H., Borchgrevink P. C., Allen S. M. et al. Assessment of pain // British Journal of Anaesthesia. 2008. №101 (1). P. 17-24.

21. Bier A. Uebereinenneuen Weg Lokalanasthesia an den Gliedmassen Zu Erzeugen // Verh Dtsch Ges Chir. 1908. №37. P. 204.

22. Атясов Н. И. Внутрикостный путь введения в хирургической анестезиологической и реаниматологической практике. – Горький, 1970. – 229 с.

Atjasov N. I. Vnutrikostnyj put' vvedenija v hirurgicheskoj anesteziologicheskoj i reanimatologicheskoj praktike. – Gor'kij, 1970. – 229 s.

23. Крупко И. Л., Воронцов А. В., Ткаченко С. С. Внутрикостная анестезия – Л.: Медицина, 1969. – 169 с.

Krupko I. L., Voroncov A. V., Tkachenko S. S. Vnutrikostnaja anestezija – L.: Medicina, 1969. – 169 s.

24. Янг. Интраоссальный (внутрикостный) инъекционный метод (anaesthesia diploique) // Зубоврач. вестник. 1907. №23 (5). P. 341-342.

Jang. Intraossal'nyj (vnutrikostnyj) in'ekcionnyj metod (anaesthesia diploique) // Zubovrach. vestnik. 1907. №23 (5). R. 341-342.

25. Поллак Н. Л. Спонгиозная анестезия // Советская стоматология. 1936. №1. С. 70.

Pollak N. L. Spongioznaja anestezija // Sovetskaja stomatologija. 1936. №1. S. 70.

26. Якупова Л. А., Петрикас А. Ж. Внутрикостная анестезия зубов (самонаблюдение) // Клиническая стоматология. 2005. №4. С. 50-53.

Jakupova L. A., Petrikas A. Zh. Vnutrikostnaja anestezija zubov (samonabljudenie) // Klinicheskaja stomatologija. 2005. №4. C. 50-53.

27. Malamed S. F. Review of C-CLAD systems / The 1st Annual International C-CLAD Symposium. 2008. P. 2.

28. Medvedev D. V., Petrikas A. Z., Mezheritcky. Aspiration test in intraligamentousl anesthesia // Dental, a publication of medical group (Israel). 2010. №14. P. 20-22.

29. Medvedev D., Petrikas A., Dyubaylo M. Aspiration in intra-ligamentalanaesthesia of lower first molar teeth: a pilot study // Oral Health Dent Manag. 2012. Sep. №11 (3). P. 95-99.

30. Бородина О. Е., Петрикас А. Ж. Аспирационный тест при интрасептальной анестезии нижних зубов // Стоматология. 2011. №1 (90). С. 34-35.

Borodina O. E., Petrikas A. Zh. Aspiracionnyj test pri intraseptal'noj anestezii nizhnih zubov // Stomatologija. 2011. №1 (90). S. 34-35.